

Cirugía Bucal

Año 2019 / N° 7

- **COMPLICACIONES EN REGENERACIONES ÓSEAS VERTICALES EN LOS MAXILARES. REVISIÓN BIBLIOGRÁFICA**

- **IMPLANTE INMEDIATO COMO TRATAMIENTO DE ELECCIÓN EN UNA FRACTURA DE UN INCISIVO CENTRAL SUPERIOR. A PROPÓSITO DE UN CASO**

- **TRATAMIENTO CONSERVADOR DE UN QUISTE INFLAMATORIO DE GRAN TAMAÑO EN EL MAXILAR ANTERIOR: A PROPÓSITO DE UN CASO**



Asociación
Andaluza
de Cirugía Bucal

Revista Andaluza de
Cirugía Bucal

DIRECTORES:

José Luis Gutiérrez Pérez
Daniel Torres Lagares

EDITORES:

Aida Gutiérrez Corrales
Ignacio Fernández Asián

COMITÉ EDITORIAL:

Tatiana Ortíz Alves
Iñigo Fernández - Figares Conde
M^º Ángeles Serrera Figallo
Emilio Perales Rodríguez



biohorizons
camlog

oxteia



Osteogenos
Dental Surgical Devices



NORIS Medical®
ENGINEERED FOR HEALTH



NORMON
DENTAL



klockner®



inibsa
DENTAL



Dentsply
Sirona

Sumario

Editorial	5
COMPLICACIONES EN REGENERACIONES ÓSEAS VERTICALES EN LOS MAXILARES. REVISIÓN BIBLIOGRÁFICA	6 - 12
IMPLANTE INMEDIATO COMO TRATAMIENTO DE ELECCIÓN EN UNA FRACTURA DE UN INCISIVO CENTRAL SUPERIOR. A PROPÓSITO DE UN CASO.	13 - 16
TRATAMIENTO CONSERVADOR DE UN QUISTE INFLAMATORIO DE GRAN TAMAÑO EN EL MAXILAR ANTERIOR: A PROPÓSITO DE UN CASO.	17 - 24
Noticias	25 - 34
Normas de publicación	36 - 37

Editorial



Me gustaría comenzar agradeciendo a la dirección de la Revista Andaluza de Cirugía Bucal la oportunidad que me brinda de participar en la misma con esta editorial.

En el momento en que escribo estas líneas, se acercan las deseadas vacaciones estivales, momento ideal para descansar y renovar ideas. También es el momento en que los alumnos del tercer año del Master de Cirugía Bucal de la Universidad de Sevilla se gradúan y comienzan su andadura profesional con gran ilusión.

Estos cirujanos bucales noveles, en el momento actual, encuentran muchas dificultades para buscar una actividad laboral digna, tras tres años de formación universitaria en el ámbito quirúrgico.

Las ofertas laborales con mayor frecuencia son franquicias dentales low cost, donde la planificación de tratamientos la realizan comerciales en lugar de odontólogos; y tanto el instrumental como los materiales utilizados no son de la mejor calidad. Incluso, a veces, se ven involucrados en solucionar complicaciones tanto quirúrgicas como protésicas realizadas por profesionales con formación quirúrgica deficitaria. Lógicamente, la presión asistencial es importante para estos cirujanos bucales, ya que deben cumplir los plazos de los tratamientos financiados por los comerciales de dichas franquicias. Y como es de esperar, la remuneración para el profesional no son las merecidas, ni en función del trabajo realizado, ni mucho menos en relación a la formación recibida.

En los tiempos que corren, con las ofertas formativas universitarias que existen a nuestro alcance, la tecnología disponible y en frenético avance, ya no se admiten cirujanos bucales autodidactas o de cursos modulares. Los pacientes exigen y merecen unos resultados satisfactorios en sus tratamientos, y los cirujanos bucales debemos recibir una formación académica adecuada para ofrecerles la respuesta esperada.

Como diría mi maestro, el profesor José Luis Gutiérrez Pérez, después de recorrer la travesía del desierto en la Cirugía Bucal, y desde mi lugar como Profesora Asociada de Cirugía Bucal en la Facultad de Odontología de Sevilla y en el Máster en Cirugía Bucal de la Universidad de Sevilla, me gustaría transmitir a los odontólogos generales y en especial a los recién graduados la ilusión por ser cirujanos bucales, la importancia de comenzar la formación siguiendo la curva de aprendizaje universitaria adecuada de postgrado, con la realización del Master de Cirugía Bucal, que luego se irá completando durante toda la vida profesional con una formación continua a través de la participación en cursos y congresos, consiguiendo de esta forma una formación competitiva para afrontar los retos profesionales y poder dar respuesta a las demandas de nuestros pacientes.

Desde esta ventana de la Revista Andaluza de Cirugía Bucal me gustaría desear a nuestros lectores un feliz verano y os animo, a la vuelta de las vacaciones, en el mes de octubre, a participar en el Congreso Nacional de SECIB en Sevilla, que contará con ponentes de altísimo nivel científico, internacionalmente reconocidos, y que nuestro equipo está preparando con gran ilusión.

Dra. Lola Conde Fernández
Profesora Asociada de Cirugía Bucal.
Universidad de Sevilla.

COMPLICACIONES EN REGENERACIONES ÓSEAS VERTICALES EN LOS MAXILARES. REVISIÓN BIBLIOGRÁFICA.

García Cazorla, R., Gómez Molina, RM., Rodríguez García, A., Gutiérrez Corrales, A., Torres Lagares, D., Flores Ruiz, R.

Título de Experto en Implantología Estética y Multidisciplinar de la Asociación Andaluza de Cirugía Bucal.

INTRODUCCIÓN

La atrofia de la cresta mandibular es un proceso fisiológico normal después de la pérdida de los dientes por caries, enfermedad periodontal, periimplantitis, secuelas de traumatismos, etc. y puede traducirse en insuficiencia ósea o desfavorable relación del espacio interoclusal para la correcta colocación de los implantes ⁽¹⁾. Esta atrofia puede verse agravada por el uso prolongado de prótesis parciales removibles. Nos encontramos por tanto con mandíbulas con poca altura de hueso disponible y un gran defecto en altura para rehabilitar. Otro agravante frecuente es la poca anchura de tejido queratinizado; se considera que un área adecuada de mucosa queratinizada es deseable alrededor de los implantes dentales para evitar la recesión de los tejidos blandos y para facilitar las medidas de higiene oral ⁽²⁾. Es deseable que sea de al menos 2 mm en vestibular y sobre todo en lingual ⁽³⁾. Como alternativas tenemos que valorar la prótesis parcial removible (PPR) y el uso de implantes cortos. La PPR es la alternativa de menor costo, pero agrava la atrofia y el paciente la requiere cada vez menos. El uso de implante cortos en su caso tendría un menor coste, una menor morbilidad, y unos tiempos de tratamiento más cortos ^(4,5), pero no siempre es posible, sobre todo en alturas de menos de 6 mm por encima del nervio dentario inferior. Y por tanto habrá que recurrir al aumento vertical de la cresta. El hecho que el defecto sea vertical, sin paredes, supone un grado superior de dificultad y un reto en la implantología actual. No hay consenso aún de cuál es la mejor técnica para tratar estos casos. Entre los parámetros a comparar entre las distintas técnicas están la morbilidad, la duración del procedimiento, el costo, la experiencia del cirujano y el motivo de nuestro artículo, que sería la consideración de sus posibles complicaciones. Se han descrito diversas técnicas de aumento vertical como pueden ser la osteodistracción, injertos onlay, técnica sandwich, procedimiento de injerto en poste de carpa y aleta de túnel, técnica de aumento de cresta de Urban, técnica de encofrado de Koury. En todas las técnicas es crucial el cierre primario y sin tensión de las incisiones con mínimas incisiones múltiples en el periostio o con la técnica perióstico-elástica de Urban. Podemos hacer algunas consideraciones acerca de cada una de estas técnicas:

- La técnica sandwich de Stoelinga consiste en realizar una osteotomía horizontal, interponer el material de injerto entre ambas y estabilizar la osteotomía con placas y tornillos de osteosíntesis.

Se abandonó por el alto riesgo de fractura

- En la técnica onlay se coloca un injerto en bloque encima de la mandíbula previamente aplanaada y preparada y se estabiliza con tornillos.

- La osteodistracción ^(6,7) se realiza con una corticotomía horizontal y colocación del distractor, aumentando la altura de 0,5 a 1 mm por día y posterior periodo de consolidación de 90 días antes de retirarlo. Los pacientes refieren bastante malestar por el distractor y las tasas de complicaciones son altas.

- En la técnica del encofrado de Khoury ⁽⁸⁾ modelamos tres láminas de hueso de menos de 1 mm de espesor obtenidas de la rama mandibular, que se atornillan por vestibular y por lingual a manera de cofre sobre el defecto y el interior se rellena de injerto y se coloca otra lámina de hueso a manera de tapa. No requiere membranas.

- La técnica de Urban ⁽³⁾ consiste en aumentar la altura de la cresta posterior recolectando virutas de hueso de la rama mandibular colocándolas en la mandíbula atrófica mezclado con xenoinjerto en proporción 1:1, previas perforaciones en la cortical. Se sirve de membranas de PTFE-RT y tornillos para estabilizar el injerto.

La rehabilitación de la mandíbula atrófica es uno de los mayores retos actuales en la implantología dental por tres factores principales: - Morfología ósea que perjudica la estabilidad del coágulo y el injerto. - Composición ósea. y - Dificultad para lograr una cobertura de tejido blando primaria sin tensiones.

Todos estos factores llevan a que las complicaciones sean numerosas tanto en el momento de la cirugía como en el postoperatorio. En general, una complicación postoperatoria provocará problemas en la regeneración ósea que conseguir. Cuanto más grave es la complicación, menor será la regeneración ósea lograda.

Las complicaciones más frecuentes encontradas son las dehiscencias de las heridas y por tanto exposición de la membrana o material injertado. Su causa principal es el no conseguir una sutura de la herida sin tensión, es una zona donde es difícil conseguir buen

sellado al estar el músculo milohioideo y tener poca profundidad de vestibulo. En la literatura encontramos que para poder subsanar este problema podemos hacer un avance del colgajo vestibular y movilización del colgajo lingual (según describe Urban en su libro) porque con la incisión perióstica no es suficiente para conseguir la elasticidad correcta del colgajo y por tanto el cierre sin tensión, a no ser que se realicen incisiones múltiples o una incisión única, cortando cada vez más profundo; pero esto sólo nos llevaría al aumento de complicaciones pudiendo provocar la lesión del nervio mentoniano, un sangrado extenso y una lesión tisular que puede alterar la vascularización de nuestra regeneración.

Estas dehiscencias pueden ser provocadas por una falta de encía queratinizada quedando el colgajo de un espesor insuficiente. Generalmente, esto se produce por un mal estudio y diagnóstico del caso, que puede solucionarse con un aumento de tejidos blandos previo a la cirugía de aumento vertical. Otra causa de dehiscencias es el uso de membranas demasiado rígidas que pueden provocar, si no se manejan adecuadamente, la rotura del tejido blando.

Otra complicación frecuente y normalmente asociada a la exposición de la membrana o del tejido injertado son las infecciones postoperatorias. Estas infecciones pueden ser menos agresivas clasificándose como de bajo grado o más agresivas considerándose de alto grado. Dicha contaminación llevará al fracaso total o parcial del aumento vertical óseo. En la mayoría de los casos, la infección empieza en una zona localizada y después se disemina a través del injerto óseo. Si el clínico diagnostica precozmente la infección, puede empezar con el tratamiento antes de que se haya infectado todo el injerto óseo. Ésta es una de las principales diferencias entre la evolución de la infección si el tratamiento es realizado con un injerto óseo en bloque (OBG-DA) o con materiales de injerto particulado. De hecho, si un bloque óseo queda expuesto o se infecta, finalmente se perderá. Esto se debe a que, una vez que algunas bacterias invaden el bloque, quedan atrapadas, como en una jaula. Por tanto, tarde o temprano se perderá todo el injerto, en función del grado de la infección. Esto no ocurre con el injerto óseo particulado. El tratamiento de estas infecciones es el de eliminar el tejido contaminado y prevenir su propagación a otros tejidos vitales. Esto se consigue con un método quirúrgico que elimine la fuente de infección, así como con la administración de tratamiento farmacológico.

Otra complicación es la lesión neurológica, que ocurre normalmente durante el manejo del colgajo. Para evitar esta lesión podemos hacer una protección del nervio mentoniano como describe Urban en su libro, usando la incisión horizontal en "palo de hockey", que reduce enormemente la necesidad de reposicionar el

colgajo alrededor del nervio mentoniano. Aunque estas lesiones neurológicas suelen ser transitorias hay casos donde se produce una lesión total y el clínico debe consultar con un especialista en este campo.

Existen también complicaciones durante la colocación del implante en la cresta neoformada. Por ejemplo, puede ocurrir la fractura de la cresta neoformada. Para evitar esto el cirujano debe tener cuidado al colocar los implantes en el hueso recién regenerado. La preparación del lecho implantario ha de ser a diámetro completo, tal y como recomiendan los fabricantes, no es aconsejable la infrapreparación. Urban recomienda que, si se fractura el hueso durante la colocación del implante, debe considerarse no colocarlo. Seguidamente debe rellenarse con un injerto óseo y cubrirse con una membrana de colágeno. El siguiente intento de colocar los implantes debe hacerse alrededor de cuatro meses después.

MATERIAL Y MÉTODO

Realizamos una búsqueda en la literatura consultando la base de datos MEDLINE artículos publicados en los últimos 10 años. Dos revisores extrajeron los datos de forma independiente. Se excluyeron los artículos que no cumplían los criterios de inclusión. Los términos clave utilizados fueron los siguientes: ("Augmentation mandibular bone" / "augmentation vertical bone" / "vertical ridge augmentation" / "complication" / "complications").

Se seleccionaron los artículos que cumplieron las siguientes limitaciones: "estudios clínicos" en "humanos" y disponibles a "texto completo" en todas las búsquedas. Se realizaron tres búsquedas diferentes (Tabla 1).

- 1ª Búsqueda: "Problems technique augmentation mandibular bone.". 31 artículos, con filtros » 1. Descarga texto completo 1.
- 2ª Búsqueda: "Complications augmentation vertical bone." 285 artículos, con filtros » 31 Descarga texto completo 23.
- 3ª Búsqueda: "Complications and vertical ridge augmentation". 211 artículos, con filtros » 24. Descarga texto completo 0 (todos incluidos en búsqueda nº2).

La búsqueda se realizó de acuerdo a la declaración PRISMA ⁽⁹⁾.

Tabla 1. - Búsquedas de artículos.

	NOMBRE DEL ARTÍCULO	AUTOR	AÑO
BÚSQUEDA 1	<ul style="list-style-type: none"> • Mandibular bone block Harvesting from the retromolar region: a 10- year Prospective Clinic Study 	<ul style="list-style-type: none"> • Fouad Khoury 	<ul style="list-style-type: none"> • 2015
BÚSQUEDA 2	<ul style="list-style-type: none"> • Comparing 4-mm dental implants to longer implants placed in augmented bones in the atrophic posterior mandibles: One-year results of a randomized controlled trial. • Comparative Histological and Histomorphometric Results of Six Biomaterials Used in Two-Stage Maxillary Sinus Augmentation Model after 6-Month Healing. • Preservation and augmentation of molar extraction sites affected by severe bone defect due to advanced periodontitis: A prospective clinical trial. • A prospective controlled trial comparing xenograft/autogenous bone and collagen-stabilized xenograft for maxillary sinus augmentation- Complications, patient-reported outcomes and volumetric analysis. • Evaluation of complication rates and vertical bone gain after guided bone regeneration with non-resorbable membranes versus titanium meshes and resorbable membranes. A randomized clinical trial. • Cone Beam Computed Tomography Assessment of Maxillary Sinus Floor Augmentation Using Beta-Tricalcium Phosphate Alone or in Combination with Platelet-Rich Plasma: A Randomized Clinical Trial. • The use of a collagenated porcine cortical lamina in the reconstruction of alveolar ridge defects. A clinical and histological study. • Autogenous demineralized dentin matrix from extracted tooth for the augmentation of alveolar bone defect: a prospective randomized clinical trial in comparison with anorganic bovine bone. • Comparing membranes and bone substitutes in a one-stage procedure for horizontal bone augmentation. A double blind randomised controlled trial. • Postextraction socket preservation using epithelial connective tissue graft vs porcine collagen matrix. 1-year results of a randomised controlled trial. • Evaluation of the treatment modalities for neurosensory disturbances of the inferior alveolar nerve following retromolar bone harvesting for bone augmentation. • Three-year results from a randomised controlled trial comparing prostheses supported by 5-mm long implants or by longer implants in augmented bone in posterior atrophic edentulous jaws. • Short implants versus longer implants in vertically augmented posterior mandibles: a randomised controlled trial with 5-year after loading follow-up. • A minimally invasive technique for lateral maxillary sinus floor elevation: a Bayesian network study. • Peri-implant complications for posterior endosteal implants. • Bone level variation after vertical ridge augmentation: resorbable barriers versus titanium-reinforced barriers. A 6-year double blind randomized clinical trial. • Comparison of double-flap incision to periosteal releasing incision for flap advancement: a prospective clinical trial. • Autogenous bone versus deproteinised bovine bone matrix in 1-stage lateral sinus floor elevation in the severely atrophied maxilla: a randomised controlled trial. • Minimally invasive sinus augmentation using ultrasonic piezoelectric vibration and hydraulic pressure: a multicenter retrospective study. • Periosteal expansion before local bone reconstruction using a new technique for measuring soft tissue profile stability: a clinical study. • New bone formation in nongrafted sinus lifting with space-maintaining management: a novel technique using a titanium bone fixation device. • A 3-year post-loading report of a randomised controlled trial on the rehabilitation of posterior atrophic mandibles: short implants or longer implants in vertically augmented bone? • Post-traumatic implant-supported restoration of the anterior maxillary teeth using cancellous bone block allografts. • Sinus floor augmentation using large (1-2 mm) or small (0,25-1 mm) bovine bone mineral particles: a prospective, intraindividual controlled clinical, micro-computerized tomography and histomorphometric study. • Soft tissue expansion with self-filling osmotic tissue expanders before vertical ridge augmentation: a proof of principle study. 	<ul style="list-style-type: none"> • Rokn AR. • La Monaca G. • Zhao L. • Alayan J. • Cucchi A. • Kilic SC. • Rossi R. • Pang KM. • Merli M. • Meloni SM. • Nogami S. • Esposito M. • Felice P. • Merli M. • Esquivel-Upshaw J. • Merli M. • Ogata Y. • Merli M. • Kim JM. • Abrahamsson P. • Kaneko T. • Esposito M. • Nissan J. • Chackartchi T. • Kaner D. 	<ul style="list-style-type: none"> • 2018 • 2018 • 2018 • 2018 • 2017 • 2016 • 2016 • 2017 • 2015 • 2015 • 2015 • 2014 • 2014 • 2016 • 2015 • 2014 • 2013 • 2012 • 2012 • 2012 • 2011 • 2011 • 2011 • 2011 • 2011

Tabla 1. - Búsquedas de artículos.

	NOMBRE DEL ARTÍCULO	AUTOR	AÑO
BÚSQUEDA 2	<ul style="list-style-type: none"> • Vertical augmentation with interpositional blocks of anorganic bovine bone vs. 7-mm-long implants in posterior mandibles: 1-year results of a randomized clinical trial. • Early implant loading after vertical ridge augmentation (VRA) using e-PTFE titanium-reinforced membrane and nano-structured hydroxyapatite: 2-year prospective study. • Early loading of implants in vertically augmented bone with non-resorbable membranes and deproteinised anorganic bovine bone. An uncontrolled prospective cohort study. • Vertical ridge augmentation of the atrophic posterior mandible with interpositional bloc grafts: bone from the iliac crest vs. bovine anorganic bone. Clinical and histological results up to one year after loading from a randomized-controlled clinical trial. • Comparison of procedures for immediate reconstruction of large osseous defects resulting from removal of a single tooth to prepare for insertion of an endosseous implant after healing. 	<ul style="list-style-type: none"> • Felice P. • Canullo L. • Todisco M. • Felipe P. • Raghoebar GM. 	<ul style="list-style-type: none"> • 2010 • 2010 • 2010 • 2009 • 2009
BÚSQUEDA 3	TODOS LOS ARTÍCULOS DE ESTA BÚSQUEDA ESTÁN INCLUIDOS EN LA BÚSQUEDA 2		

RESULTADOS

Un total de 497 artículos fueron obtenidos a través del proceso de búsqueda en la base electrónica. Tras aplicar los filtros (ensayos clínicos, 10 últimos años, humanos y texto completo) se seleccionaron 32 ar-

tículos. Una vez evaluados y aplicados los criterios de inclusión se seleccionaron un total de siete artículos para la revisión. (Fig. 1)

Los datos registrados para cada estudio incluyen el autor y año de la publicación, el tamaño de la mues-

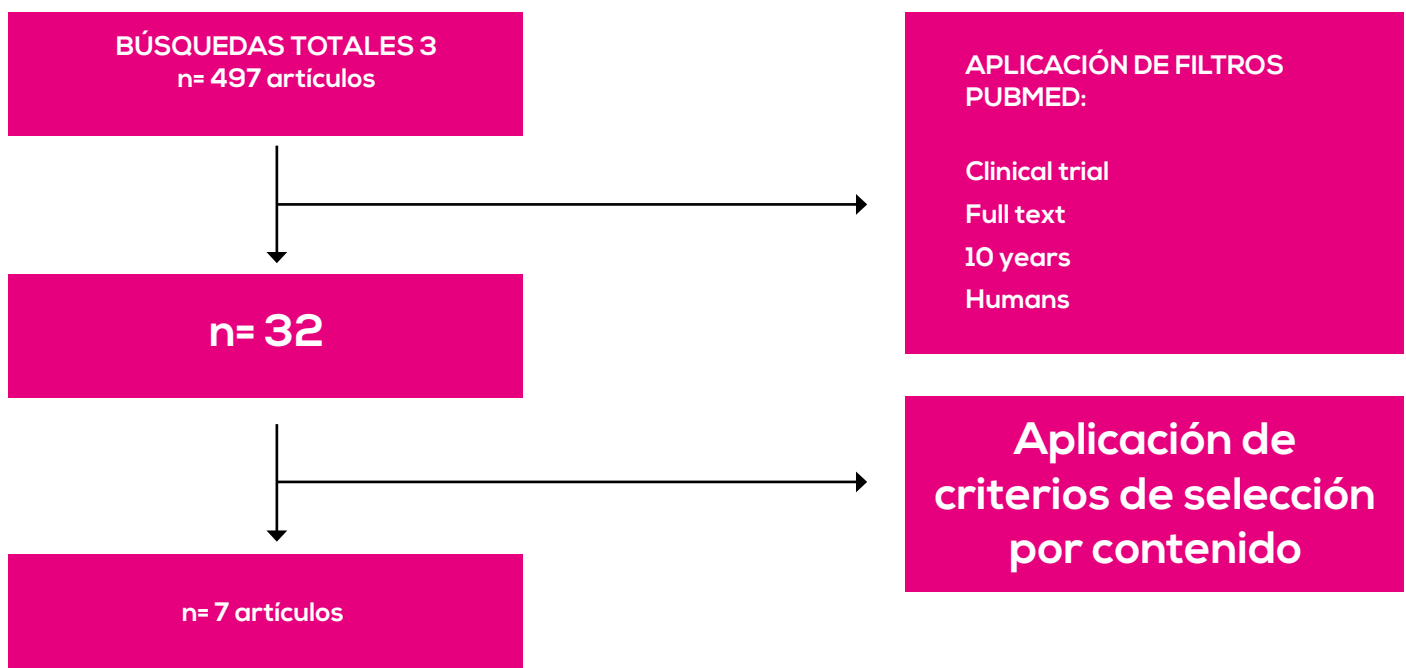


Figura. 1. Gráfica de resultados de búsqueda

tra, el tamaño de los diferentes grupos de cada muestra, el tipo de defecto óseo, el tipo de técnica utilizada, el tipo de membrana y biomaterial, la tasa

de complicaciones, y el número complicaciones quirúrgicas y de cicatrización (Tabla 2).

Tabla 2. - Análisis de complicaciones.

AUTOR (año)	TAMAÑO muestra	TAMAÑO grupo	LUGAR defecto	TIPO técnica	MEMBRANA	BIOMATERIAL	Tasa complicaciones	Complicaciones quirúrgicas	Complicaciones cicatrización
Cucchi A. (2017)	39	20 19	AMP	ROG	MN de titanio d-PTFE MN de titanio+colágeno	Auto 50% Alo %0%	20% 35%	1 PTM 3 PTM	1AS, 1EI, 1ESI 1 AS, 1 EI temprana, 1EI tardía, 1 ESI tardía
Esposito M. (2014)	15		AMP	IB	MIR	Auto + Xeno	66,6%	10 PTM	0
Merli. M. (2014)	22	11 11	AMP	ROG	MR colágeno + POsteasintes MN titanio ePTFE	Auto	36% 45%	-	-
Ogata Y. (2013)	23	11 11	AMA AMx	OD+DFI OD+PRI	MN de titanio d-PTFE	Alo	9,1% 41,7%	0 1 PTM	1 EM 2 EM, 1 I, 1 males-tar continuo
Felice P. (2009)	20	10 10	AMP	IB	MIR	Auto Xeno	20% 10%	0 1 PTM	1 I, 1 D 1 D
Felice P. (2010)	30	-	AMP	IB	MIR	Xeno	13,3%	0	4 D
Nissan J. (2011)	20	-	AMA	IB	-	Alo	39%	43%	7 Eln

AMP: Atrofia Mandibular Posterior; AMA: Atrofia Mandibular Anterior; AMx: Atrofia Maxilar;
ROG: Regeneración ósea Guiada; IB: Injerto Bloque OD: Osteogénesis por Distracción; DFI: Incisión Doble Plano; PRI: Incisión de Liberación Perióstica
MIR: Membrana Reabsorbible; MN: Membrana no Reabsorbible; Auto: Autoinjerto; Alo: Alojamiento; Xeno: Xenoinjerto;
PTM: Parestesia Temporal Nervio Mentoniano; AS: Absceso Sin Exposición; Eln: Exposición Injerto; ESI: Exposición Membrana sin Infección; EI: Exposición Membrana con Infección; D: Dehiscencia Sutura; I: infección

En referencia a las distintas técnicas para el aumento vertical estudiadas, todas presentan tasas de complicaciones similares. La técnica de regeneración ósea guiada, un 34%, la de injerto en bloque, un 28,92% y la osteogénesis por distracción un 25,4%.

Analizando los distintos biomateriales utilizados en cada técnica, obtenemos los siguientes resultados. La técnica de regeneración ósea guiada realizada con mezcla 50% autoinjerto y 50% aloinjerto, utilizando membranas no reabsorbibles de PTFE-d (politetrafluoroetileno denso) reforzada con una malla de titanio arroja una tasa de complicaciones del 20%, siendo ligeramente inferior a la encontrada cuando se utilizan mallas de titanio cubiertas por membranas de colágeno reticuladas⁽¹⁰⁾. En la técnica de regeneración ósea guiada realizada con autoinjerto, la utilización de membranas de colágeno no reabsorbible sujetas por placas de osteosíntesis presentó menor número de complicaciones (36%) comparada con el uso de membranas no reabsorbibles de PTFE-e (politetrafluoroetileno expandido) reforzada con una malla de titanio (45%)⁽¹¹⁾.

Respecto a los injertos en bloque, la utilización de mezcla de autoinjerto y xenoinjerto es la que presenta una mayor tasa de complicaciones (66,6%), la utilización de aloinjerto es la técnica que presenta la segunda mayor tasa de complicaciones (35%), seguida por la utilización únicamente de autoinjerto (20%). El uso de xenoinjerto es la técnica que menos complicaciones presenta (10-13,3%)⁽¹²⁻¹⁵⁾. Por último la comparativa entre la técnica de incisión en doble plano y la incisión de liberación perióstica, arroja grandes diferencias siendo sus complicaciones del 9,1% y del 41,7% respectivamente⁽¹⁶⁾.

DISCUSIÓN

En este artículo hemos intentado buscar y analizar las distintas complicaciones que ocurren durante el uso de distintas técnicas de aumento vertical y poder llegar a saber cuál es la técnica más predecible sabiendo que todas son sensibles al operador. Sin embargo los resultados obtenidos no han sido clarificadores, pues hay gran variedad en cuanto a la tasa de complicaciones entre los distintos ensayos estudiados, siendo lo ideal la evaluación individualizada de cada caso, para la correcta toma de decisiones en cuanto a técnica y materiales a elegir.

Hemos encontrado poco material de estudio y éste se ha visto centrado en su práctica totalidad en la mandíbula, siendo la elevación de seno la técnica de elección en el maxilar superior debido a su alta predictibilidad así como a su alto índice de éxito⁽¹⁷⁻²⁰⁾. Por otro lado, no hemos observado la existencia de estudios que evalúen las diferencias entre las complica-

ciones de las técnicas regenerativas verticales entre los distintos sexos y edades, lo que sería interesante como objeto de análisis. Cabe destacar también la actual y creciente tendencia al uso de implantes cortos con el fin de evitar la realización de estas técnicas regenerativas, pues éstos se ven mucho menos afectadas por la sensibilidad del operador que las realiza, además de minimizar las complicaciones que conllevan las técnicas estudiadas.

BIBLIOGRAFÍA

1. Chiapasco M, Zaniboni M, Boisco M. Augmentation procedures for the rehabilitation of deficient edentulous ridges with oral implants. *Clin Oral Implants Res* 2006 Oct;17 Suppl 2:136-159.
2. Wennström JL, Derks J. Is there a need for keratinized mucosa around implants to maintain health and tissue stability? *Clin Oral Implants Res* 2012 Oct;23:136-146.
3. Toti P, Marchionni S, Menchini-Fabris GB, Marconcini S, Covani U, Barone A. Surgical techniques used in the rehabilitation of partially edentulous patients with atrophic posterior mandibles: A systematic review and meta-analysis of randomized controlled clinical trials. *J Craniomaxillofac Surg* 2017;45(8):1236-1245.
4. Nisand D, Picard N, Rocchietta I. Short implants compared to implants in vertically augmented bone: a systematic review. *Clin Oral Implants Res* 2015 Sep;26(S11):170-179.
5. Ilizarov GA. The tension-stress effect on the genesis and growth of tissues: Part II. The influence of the rate and frequency of distraction. *Clin Orthop Relat Res* 1989 Feb (239): 63- 285.
6. Ilizarov GA. The tension-stress effect on the genesis and growth of tissues. Part I. The influence of stability of fixation and soft-tissue preservation. *Clin Orthop Relat Res* 1989 Jan(238):249-281.
7. Khoury F, Hanser T. Mandibular bone block harvesting from the retromolar region: a 10-year prospective clinical study. *Int J Oral Maxillofac Implants* 2015 May-Jun;30(3):688-697.
8. Hutton B, Catalá-López F, Moher D. [The PRISMA statement extension for systematic reviews incorporating network meta-analysis: PRISMA-NMA]. *Med Clin (Barc)*. 2016 Sep 16;147(6):262-6.
9. Cucchi A, Vignudelli E, Napolitano A, Marchetti C, Corinaldesi G. Evaluation of complication rates and vertical bone gain after guided bone re-

generation with non-resorbable membranes versus titanium meshes and resorbable membranes. A randomized clinical trial. *Clin Implant Dent Relat Res* 2017 Oct;19(5):821-832.

10. Merli M, Moscatelli M, Mariotti G, Rotundo R, Bernardelli F, Nieri M. Bone Level Variation After Vertical Ridge Augmentation: Resorbable Barriers Versus Titanium-Reinforced Barriers. A 6-Year Double-Blind Randomized Clinical Trial. *Int J Oral Maxillofac Implants* 2014 Jul;29(4):905-913.

11. Esposito M, Pistilli R, Barausse C, Felice P. Three-year results from a randomised controlled trial comparing prostheses supported by 5-mm long implants or by longer implants in augmented bone in posterior atrophic edentulous jaws. *Eur J Oral Implantol* 2014;7(4):383.

12. Felice P, Marchetti C, Piattelli A, Pellegrino G, Checchi V, Worthington H, et al. Vertical ridge augmentation of the atrophic posterior mandible with interpositional block grafts: bone from the iliac crest versus bovine anorganic bone. *Eur J Oral Implantol* 2008;1(3):183.

13. Felice P, Pellegrino G, Checchi L, Pistilli R, Esposito M. Vertical augmentation with interpositional blocks of anorganic bovine bone vs. 7-mm-long implants in posterior mandibles: 1-year results of a randomized clinical trial. *Clin Oral Implants Res* 2010 Dec;21(12):1394.

14. Nissan J, Gross O, Mardinger O, Ghelfan O, Sacco R, Chaushu G. Post-Traumatic Implant-Supported Restoration of the Anterior Maxillary Teeth Using Cancellous Bone Block Allografts. *J Oral Maxillofac Surg* 2011;69(12):e518.

15. Ogata Y, Griffin TJ, Ko AC, Hur Y. Comparison of Double-Flap Incision to Periosteal Releasing Incision for Flap Advancement: A Prospective Clinical Trial. *Int J Oral Maxillofac Implants* 2013 Mar;28(2):597-604.

16. Alayan J, Ivanovski S. A prospective controlled trial comparing xenograft/autogenous bone and collagen-stabilized xenograft for maxillary sinus augmentation. Complications, patient reported outcomes and volumetric analysis. *Clin Oral Implants Res* 2018 Feb;29(2):248-26.

17. Chackartchi T, Iezzi G, Goldstein M, Klinger A, Soskolne A, Piattelli A, et al. Sinus floor augmentation using large (1-2 mm) or small (0.25-1 mm) bovine bone mineral particles: a prospective, intra-individual controlled clinical, micro-computerized tomography and histomorphometric study. *Clin Oral Implants Res* 2011 May;22(5):473-480.

18. Kim J, Sohn D, Heo J, Park J, Jung H, Moon J, et al. Minimally invasive sinus augmentation using ultrasonic piezoelectric vibration and hydraulic pressure: a multicenter retrospective study. *Implant Dent* 2012 Dec;21(6):536.

19. La Monaca G, Iezzi G, Cristalli MP, Pranno N, Sfasciotti GL, Voza I. Comparative Histological and Histomorphometric Results of Six Biomaterials Used in Two-Stage Maxillary Sinus Augmentation Model after 6-Month Healing. *BioMed Res Int* 2018;2018:9430989.

20. Merli M, Moscatelli M, Mariotti G, Pagliaro U, Bernardelli F, Nieri M. A minimally invasive technique for lateral maxillary sinus floor elevation: a Bayesian network study. *Clin Oral Implants Res* 2016 Mar;27(3):273-281.

IMPLANTE INMEDIATO COMO TRATAMIENTO DE ELECCIÓN EN UNA FRACTURA DE UN INCISIVO CENTRAL SUPERIOR. A PROPÓSITO DE UN CASO.

Marrufo Sánchez, M., Mateo Hernández, M., Márquez Padilla, A., Fernández Conde, I., Flores Palma, A., Flores Ruiz, R.

Título de Experto en Implantología Estética y Multidisciplinar de la Asociación Andaluza de Cirugía Bucal.

INTRODUCCIÓN

Hoy en día la sonrisa constituye un factor determinante en la estética facial y el incisivo central se identifica como el elemento dominante de la sonrisa. En los últimos años, el motivo de consulta de nuestros pacientes ha cambiado gradualmente, convirtiéndose la estética en la disciplina de nuestra profesión más solicitada en nuestras consultas y que cada vez adquiere más importancia tanto en foros profesionales como sociales. El éxito de un tratamiento implantológico en el sector anterior no solo persigue la osteointegración y función como se ha hecho tradicionalmente, sino que necesitamos alcanzar una armonía periimplantaria con tejidos sanos y estables consiguiendo así una réplica exacta de los dientes adyacentes. Conseguir un resultado lo más similar posible a lo que la propia naturaleza nos aporta debe ser nuestro objetivo.

La estética y la función deben ir de la mano cuando restauramos dientes anteriores. La reposición de un diente anterior mediante un implante osteointegrado requiere manejar factores funcionales, biológicos y estéticos con el fin de conseguir un resultado óptimo para el paciente. Es por ello que la restauración inmediata provisional sobre implante juega un papel clave para conseguir esos objetivos ayudándonos y marcándonos el camino ^(1,2) para que la anatomía de los tejidos periimplantarios se pueda reproducir de la forma más predecible posible y lo más similar al diente natural, consiguiendo así un resultado estético óptimo. La excelencia estética estará íntimamente relacionada con la fase pre-prótesis. ^(3,4)

Las fracturas de los incisivos superiores, ya sean radiculares o coronales sin posibilidad de restauración conllevan, en la mayor parte de los casos, la pérdida del diente afectado. La exodoncia y posterior rehabilitación mediante prótesis fija convencional o mediante implante diferido conlleva una pérdida del reborde alveolar en altura y en anchura que es tanto mayor cuanto mayor es el tiempo transcurrido entre la pérdida dentaria y su reposición. ⁽⁵⁾ La restauración en el sector anterior mediante implantes inmediatos sin colgajo y con carga inmediata permite la rehabilitación estética de la zona así como minimizar las alteraciones volumétricas y estéticas del reborde alveolar. ^(6,7)

OBJETIVOS

Presentamos dos casos con los que pretendemos mostrar que el implante inmediato es una magnífica alternativa de tratamiento ante situaciones cuyo único tratamiento posible sea la extracción del incisivo central superior, reduciendo así la pérdida ósea que se produciría si el tratamiento se prolongara en el tiempo.

DESCRIPCIÓN DEL CASO CLÍNICO

El paciente acude a nuestra consulta tras un traumatismo en la región anterosuperior. Tras comprobar radiológicamente la existencia de una fractura radicular en el incisivo central superior izquierdo (Figuras 1 y 2), se procedió a su cuidadosa exodoncia intentado

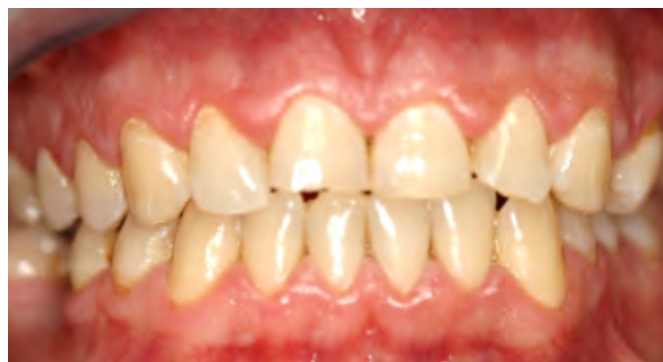

Figura. 1. Fotografía intraoral frontal 1.

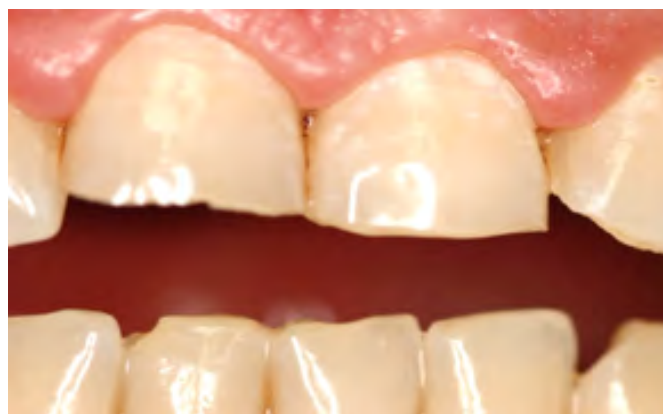

Figura. 2. Fotografía intraoral frontal 2.

que fuera lo más atraumática posible (Figuras 3, 4 y 5). Posteriormente, se realizó la inserción inmedia

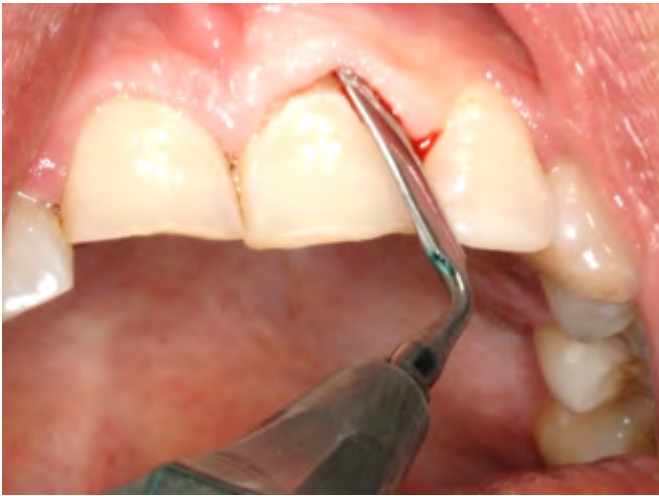

Figura 3. Incisión previa a la exodoncia.

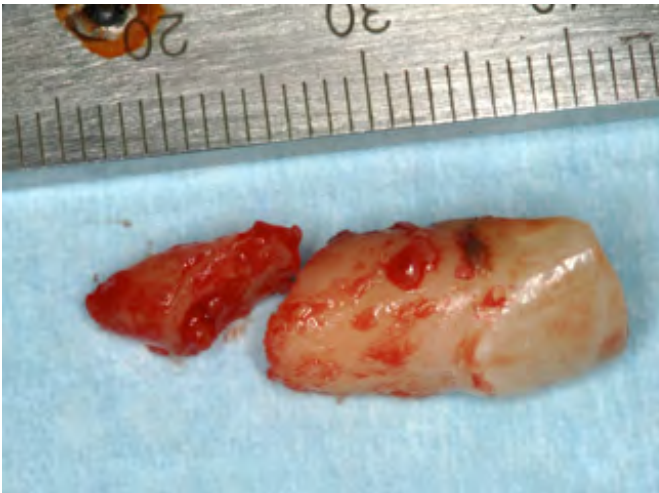

Figura 4. Diente extraído.

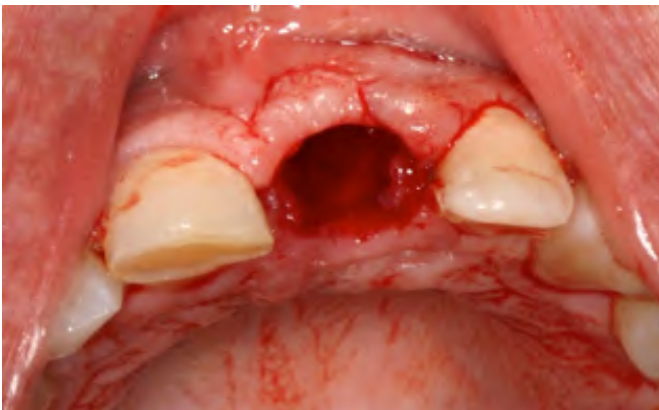

Figura 5. Alveolo postextracción.

ta de un implante Nobel Replace Tapered Groovy de cinco milímetros de diámetro por trece milímetros de longitud (Figura 6).

A continuación, rellenamos el gap con mezcla de hueso autólogo obtenido del fresado junto a xenoinjerto, en este caso BioOss de Geistlich. Mediante la férula

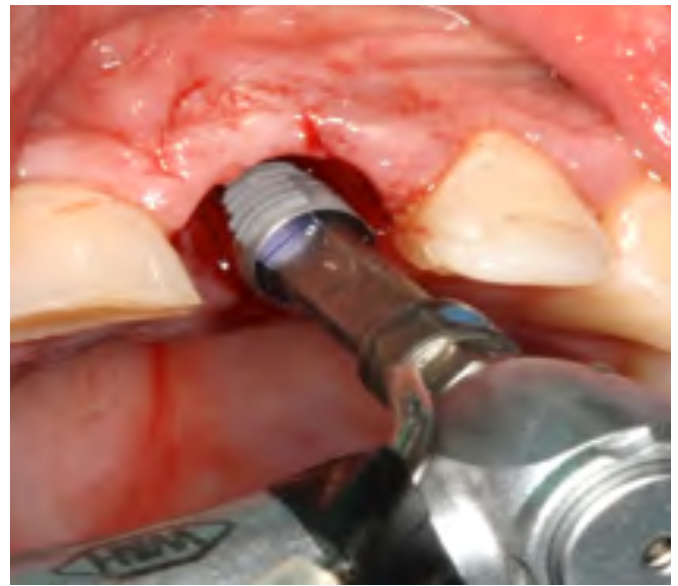

Figura 6. Colocación de implante postextracción.

transparente que habíamos realizado previamente, fabricamos un corona provisional. Para ello, atornillamos un pilar provisional y perforamos nuestra férula. Seguidamente, rellenamos la zona correspondiente al 21, con material específico para restauraciones provisionales realizando una buena conformación del perfil de emergencia dando apoyo a los tejidos blandos impidiendo su colapso (Figuras 7 y 8).

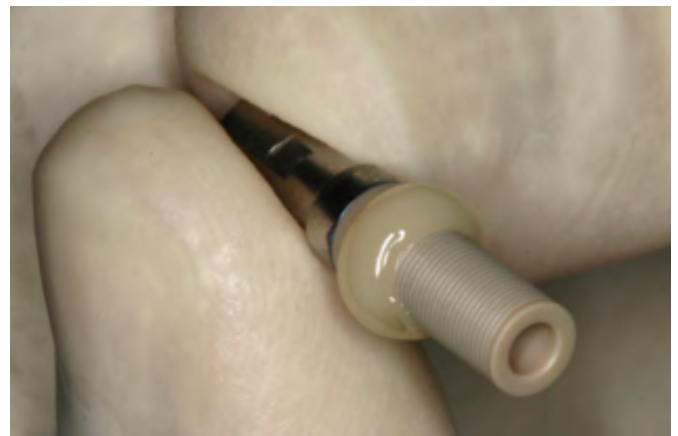

Figura 7. Preparación del pilar ceramizado.

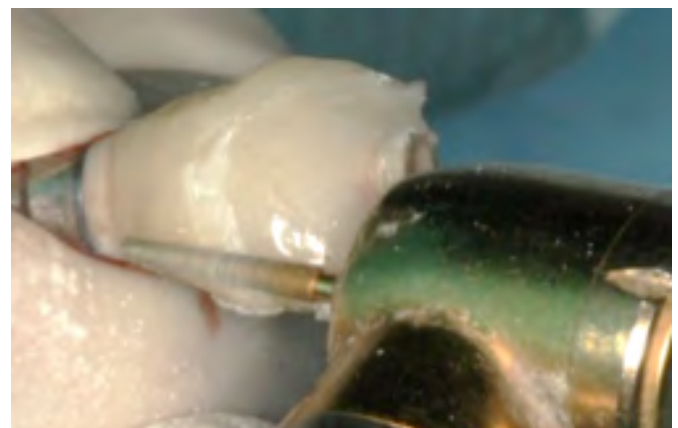

Figura 8. Modelado del provisional.

Una vez conseguido esto se colocó la corona provisional y se cerró la chimenea de acceso al tornillo con teflón y composite. Se chequea la oclusión cuidando mucho la eliminación de los contactos, sobre todo en los movimientos excéntricos. Transcurrido el periodo de osteointegración, se procedió al tallado del incisivo

central superior derecho y a la toma de impresiones para la confección de las restauraciones definitivas de 1.1 y 2.1.

Se probaron las cofias cerámicas y el pilar ceramizado. Una vez recibidas las coronas de porcelana terminadas, procedimos a su cementado y a la comprobación de la oclusión. Tras la colocación de la corona sobre el implante en 2.1, se observó como el nivel del margen gingival, altura ósea y nivel de inserción de papila son idénticos al del 1.1, que recibió una corona cerámica (e-Max) de recubrimiento total (Figuras 9, 10 y 11). Esto, unido a la buena labor del protésico

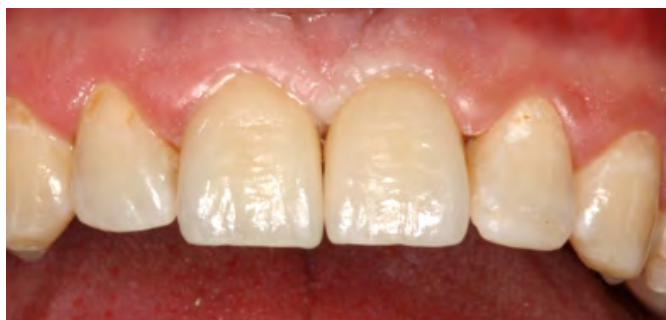

Figura 9. Fotografía intraoral frontal final.

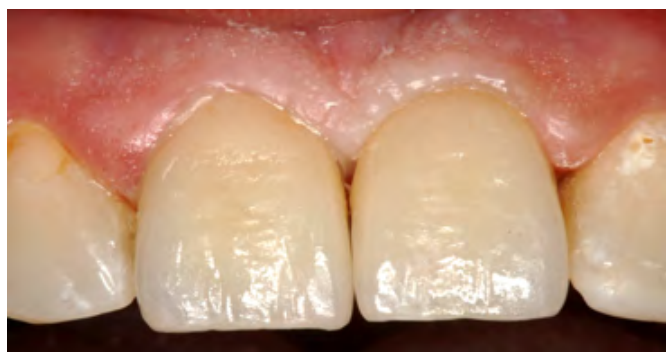

Figura 10. Fotografía intraoral frontal final 2.

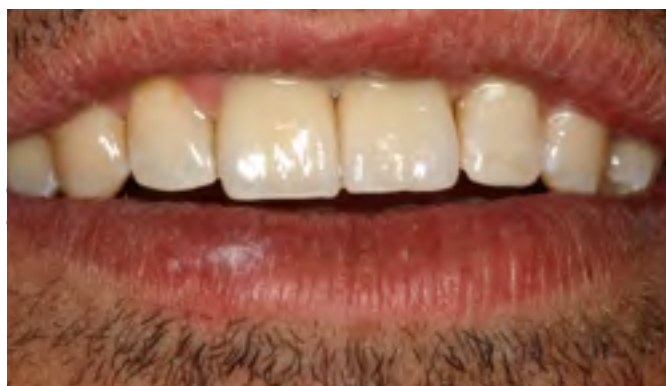

Figura 11. Fotografía intraoral frontal final 3.

En implantes inmediatos el gap entre el implante y la pared ósea puede sufrir relleno óseo y resolución del defecto. Esto ocurre por formación ósea desde dentro del defecto y reabsorción de las paredes desde fuera.^(8,9) El hecho de realizar la inserción inmediata del implante y la colocación de un provisional que de buen soporte a la encía busca que no exista migración apical de ese tramo de encía ni de las papilas. La colocación de implantes inmediatos es una técnica aparentemente simple pero extremadamente precisa, sensible y que puede ser recomendada para áreas anteriores solamente en indicaciones específicas que incluyan:

- Una extracción atraumática sin pérdida de soporte óseo para mantener la forma esencial de los tejidos blandos (en particular de las papilas interproximales).
- Abordaje sin incisión (para el posicionamiento del implante en el alveolo) con un diámetro reducido apicalmente (para impedir la perforación de la superficie vestibular ósea).
- Superficie rugosa (permitiendo una rápida osteointegración).
- Restauración provisional no funcional (evitando el compromiso estético).⁽¹⁰⁾

Las contraindicaciones de esta técnica incluyen las siguientes: - Presencia de infección activa. - Hueso insuficiente. - Ausencia de hueso en el ápice alveolar (para la estabilidad inicial del implante). y - Fenestración de la pared vestibular.⁽¹¹⁾ Las ventajas entre tanto son: - Preservación del hueso y contorno gingival y - Mantenimiento de la forma de la interfase restauradora gingival maximizando el resultado estético.

Sigue existiendo discusión entre la colocación inmediata o diferida del implante tras la extracción pero el camino que está siguiendo la Odontología apunta a que existen muchas más ventajas si realizamos la colocación del implante y su carga inmediata en el mismo momento.^(12,13)

CONCLUSIONES

El hecho de no diferir en el tiempo el tratamiento de una fractura radicular secundaria a un traumatismo mejora la conservación de los tejidos en mayor o menor medida.

Cuando las exigencias del tratamiento son muy elevadas, como en los casos que hemos descrito anteriormente, el triángulo que forman el paciente - odontólogo- protésico, debe ser perfecto. La restauración final solo tendrá un aspecto natural si la comunicación entre el equipo clínico y técnico es efectiva. Este intercambio de conocimientos también incluye al paciente, que participará activamente formando la "triada del éxito".

BIBLIOGRAFÍA

1. Hinds KK. Custom impression coping for an exact registration of the heated tissue esthetic implant restoration. *Int J Periodont Rest Dent.* 1997; 17: 584 - 591.
2. Davidsoff SR. Developing soft tissue contours for implant supported restorations: A simplified method for enhanced aesthetics. *Pract periodont Aesthet Dent.* 1996; 8: 507 - 513.
3. Busking R, Salinas TJ. Transferring emergence profil created from the provisional to the definitive restoration. *Pract Periodont Aesthet Dent.* 1998; 10: 1171 - 1179.
4. Attard N, Barzilay I. A modified impression technique for accurate registration of periimplant soft tissue. *J Can Dent Assoc.* 2003; 60: 80 - 83.
5. Gamborena J, Blatz M. Transferring the emergence profile of single tooth implant restorations. *Implant prosthodontic. Quintessence Int.* 2004; 27: 119 - 131.
6. Stumpel LJ, Heachler W, Bedrossian E. Customized abutments to shape and transfer periimplant soft tissue contours. *J Calif Dent Assoc.* 2008; 28: 301 - 309.
7. Buser D. 20 years of guided bone regeneration in implant dentistry. 2nd. Ed. University of Bern, Switzerland: Quintessence Int; 1994.
8. Chu SJ, Tarnow DP, Tan JH, Stappert CF. Papilla proportions in the maxillary anterior dentition. *Int J Periodont Rest Dent.* 2009; 29: 385 - 393.
9. Esposito M, Maghhaireh H, Grusovin MG, Ziouanas I, Worthington HV. Soft tissue management for dental implants: what are the most effective techniques. A Cochrane systematic review. *Eur J Oral Implantol.* 2012; 5 (3): 221 - 238.
10. Allen EP. Use of mucogingival surgical procedures to enhance esthetics. *Dent Clin North Am* 1998;32:307,1988.
11. Martínez Canut P. Alarmiento de corona dentaria. Bases anatómicas aplicadas. *Periodoncia.* 1996; 6 (3): 153 - 163.
12. Fombellida Cortazar F. Elongación coronaria quirúrgica: su importancia para el estomatólogo general. Presentación de casos clínicos. *Rev Vasca Odont-Estomatol.* 1993; 5: 380.
13. Garber DA, Salama MA. The aesthetic smile: diagnosis and treatment. *Periodontol* 2000. 1996 Jun; 11 (1): 18 - 28.

TRATAMIENTO CONSERVADOR DE UN QUISTE INFLAMATORIO DE GRAN TAMAÑO EN EL MAXILAR ANTERIOR: A PROPÓSITO DE UN CASO.

Navarro Delgado I, Fernández Asián IR, Perales Rodríguez, E, Torres Lagares D, Gutiérrez Pérez JL.

Máster de Cirugía Bucal de la Universidad de Sevilla.

INTRODUCCIÓN

La patología quística afecta con mucha frecuencia a los huesos maxilares. El quiste óseo maxilar fue definido por Kramer, en 1974, como una cavidad patológica de contenido líquido, semilíquido o gaseoso, no originado por el acúmulo de pus, y que suele estar, aunque no siempre, revestida de epitelio ^(1,2).

Atendiendo a su etiología, los quistes de los maxilares pueden ser de origen odontogénico o no. Los más frecuentes son los de origen odontogénico, que a su vez se clasifican según su etiología en quistes odontogénicos de desarrollo y quistes odontogénicos inflamatorios. Se han descrito numerosas clasificaciones con el objetivo de facilitar el manejo de estas lesiones. La OMS ha publicado recientemente una modificación, en la que expone de manera sencilla los diferentes tipos de quistes ⁽¹⁾, y que reproducimos a continuación:

Clasificación de quistes odontogénicos maxilares, propuesta por la OMS (2017):

- Quistes de desarrollo:
 - Quiste dentigero
 - Queratoquiste odontogénico.
 - Quiste periodontal lateral y quiste odontogénico botrioide.
 - Quiste gingival.
 - Quiste glandular odontogénico.
 - Quiste odontogénico calcificante.
 - Quiste odontogénico ortoqueratinizado.
- Origen inflamatorio:
 - Quiste radicular.
 - Quiste inflamatorio colateral.

Teniendo en cuenta la clasificación anterior, de los quistes inflamatorios, el quiste radicular es el que mayor incidencia presenta con un 63,24% ⁽²⁻⁴⁾. El quiste radicular se define como lesión que se desarrolla a partir de epitelio odontogénico alrededor del tejido de soporte del diente. Generalmente, aparece debido a la proliferación y/o degeneración de restos epiteliales de Malassez, que junto al estímulo inflamatorio dan lugar a lesiones quísticas periapicales ^(2,3) que tienden a destruir hueso a través de un crecimiento expansivo por aumento de la presión osmótica por fluido intraquístico y reabsorción del hueso que rodea a la cavidad ⁽⁴⁻⁷⁾.

Existen diferentes tipos:

- Quiste apical: Se origina en el espacio periapical de Black, relacionado con el ápice del diente. Dentro de él podemos encontrar dos variantes:

1. Quiste apical en bahía: el conducto del diente se encuentra en contacto directo con la luz del quiste. Responde mejor al tratamiento endodóntico.

2. Quiste apical verdadero: el quiste con la capsula conjuntivo epitelial está separado de la raíz dentaria.

- Quistes laterales: Producido a partir de los estímulos irritativos con origen en conductos laterales, o por perforaciones durante un tratamiento endodóntico.

- Quistes residuales: Se localiza de forma intraósea en ausencia del diente causante, por no haber legrado lo suficiente tras su extracción.

Por norma general, son lesiones con una clínica asintomática, a menos que se infecten secundariamente o alcancen un tamaño significativo que provoque deformidad del hueso afecto, retención o desplazamiento de dientes. No obstante, también pueden provocar reabsorción de las raíces de los dientes adyacentes y compresión de estructuras nerviosas cercanas, como el nervio dentario inferior, provocando alteraciones sensoriales ^(2,3,7).

En la mayoría de los casos el diagnóstico es causal tras la realización de radiografías panorámicas de rutina en la consulta odontológica. Los diferentes autores afirman que es posible conseguir un diagnóstico adecuado a través del análisis de varios aspectos apreciables en radiografías intra y extraorales. Datos como el lugar en el que se desarrolla la lesión, sus bordes, aspectos radiográficos, su relación con estructuras adyacentes, la presencia y extensión de la pérdida de hueso cortical y la reabsorción de las raíces, ayudan a la hora de establecer un diagnóstico de presunción ⁽⁸⁾. No obstante, la tomografía consigue un mejor análisis de la lesión e información adicional a la hora de elaborar la planificación del tratamiento, así como del seguimiento de la patología a largo plazo ^(4,8). Habitualmente, los autores recomiendan su uso en quistes de mayor tamaño, o más agresivos, para

valorar el daño a estructuras adyacentes, así como, la futura reparación.

El estudio radiográfico y la exploración clínica van a proporcionar datos suficientes para que el odontólogo o cirujano bucal sea capaz de presentar un diagnóstico de presunción. El diagnóstico de presunción, el tamaño de la lesión y la relación de ésta con estructuras adyacentes van a dictaminar el tipo de tratamiento a realizar ^(8,9). El objetivo fundamental de todas las medidas terapéuticas es la restauración de la morfología y de la función del área afectada. Los métodos quirúrgicos para el tratamiento de quistes incluyen desde la realización de endodoncia en quistes radiculares, a la eliminación completa o enucleación del mismo, pasando por la marsupialización, técnicas descompresivas o incluso procedimientos más agresivos como resección parcial o completa del hueso mandibular.

La descompresión se ha convertido en uno de los tratamientos más populares en quistes de gran tamaño que envuelven a estructuras nobles, como el

nervio dentario inferior o el seno maxilar o en quistes pediátricos o que afectan a pacientes de edad avanzada.

Esta técnica se caracteriza por cambiar el entorno de crecimiento normal del quiste: disminuye la presión osmótica, así como la cantidad de interleucina-alfa disponible. Consiste en crear una ventana mediante ostectomía para acceder al interior del quiste y posteriormente evitar la obliteración de la misma por tejido blando, colocando un catéter que comunique el interior del quiste con la cavidad oral, de manera que el catéter actúa manteniendo una fistula entre el quiste y la cavidad oral. Las ventajas e inconvenientes de cada tratamiento son recogidos en la Tabla 1 ^(4, 8-11).

El objetivo de este trabajo es valorar el papel de las técnicas descompresivas a la hora de mejorar el pronóstico de dientes asociados a un quiste inflamatorio a través de la exposición de un caso clínico, operado en el Master de Cirugía Bucal de la Universidad de Sevilla.

Tabla 1. - Diferentes tipos de tratamientos de quistes y tumores odontogénicos.

TRATAMIENTO	TÉCNICA	VENTAJAS	DESVENTAJAS
Enucleación simple Enucleación más técnica coadyuvante coadyuvante. 1. Solución de Carnoy 2. Crioterapia 3. Ostectomía periférica	Remoción de la totalidad del quiste. En caso de quistes más recidivantes se puede asociar con técnicas adicionales, que consisten en la eliminación mecánica o química de restos epiteliales.	- Permite estudio histopatológico de la totalidad de la lesión. - Menor tasa de recidiva. - Solo precisa una intervención.	- Posibilidad de dañar a estructuras adyacentes. - Dificultad en eliminar la totalidad de la lesión.
Descompresión/ Marsupialización	Se elimina parte de la pared quística para que permanezca en contacto directo con la cavidad oral (marsupialización), o introduciendo un catéter (descompresión) con el mismo objetivo, disminuir la presión intraquística.	- Disminuye el tamaño de la lesión. - Reduce la morbilidad asociada a la enucleación evitando el daño a estructuras adyacentes.	- Necesidad de dos cirugías - Incrementa el tiempo de tratamiento - Necesita participación del paciente. - No permite estudio histológico inicial de la totalidad de la lesión.
Resección en bloque marginal o segmentaria	Eliminación de la lesión junto con márgenes óseos de al menos 1cm alrededor del límite radiográfico, dejando el borde inferior mandibular intacto, sin pérdida de continuidad.	- Baja tasa de recidiva - Permite una reconstrucción sencilla.	- Alta morbilidad asociada, con daño a estructuras adyacentes. - Borde inferior mandibular debilitado, posibilidad de fractura patológica.
Resección en parcial	En los casos en los que la lesión se encuentra cerca del borde inferior, eliminación de la lesión con pérdida de continuidad mandibular	- Baja tasa de recidiva	- Alta morbilidad asociada - Dificulta su posterior reconstrucción.
Resección mandibular completa	Eliminación completa del hueso mandibular.	- Baja tasa de recidiva	- Alta tasa de morbilidad - Afectación psicológica del paciente

DESCRIPCIÓN DEL CASO

Mujer de 26 años que acude al Hospital Universitario Virgen del Rocío de Sevilla tras realizarse radiografía panorámica de rutina en Atención Primaria y hallazgo de lesión radiolúcida de gran tamaño asociada a

dientes de primer y segundo cuadrante. Con el objetivo de valorar la extensión y posible afectación de estructuras adyacentes tales como el suelo nasal o el seno maxilar derecho, se decide realizar un CBCT de arcada superior (Fig 1, 2 y 3).

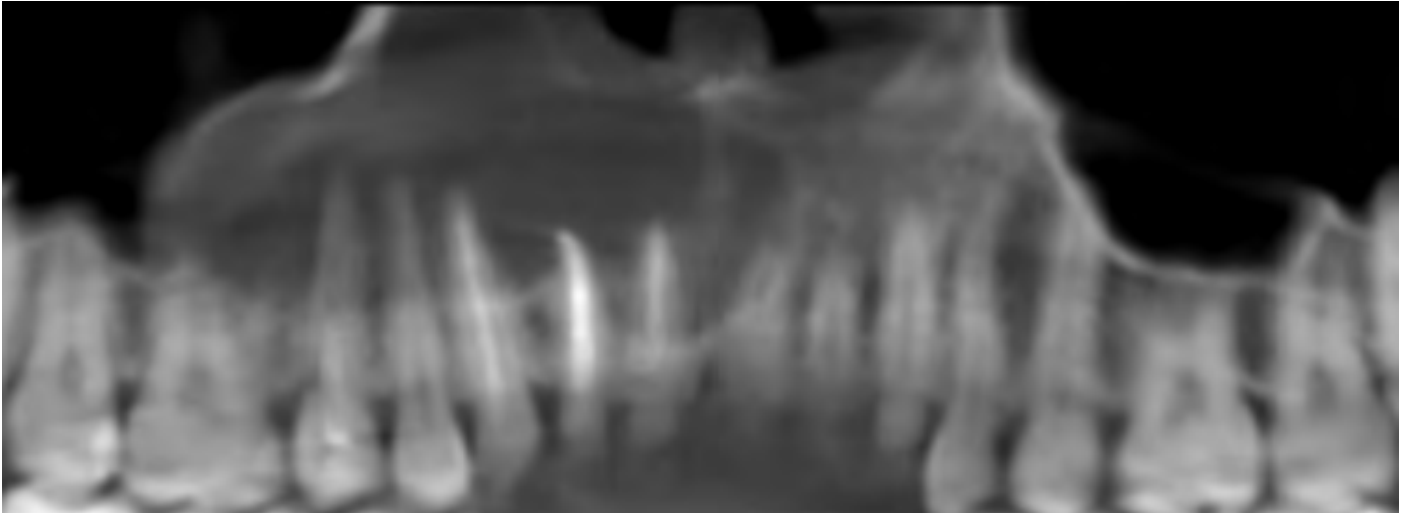


Figura 1. Corte frontal de CBCT inicial.

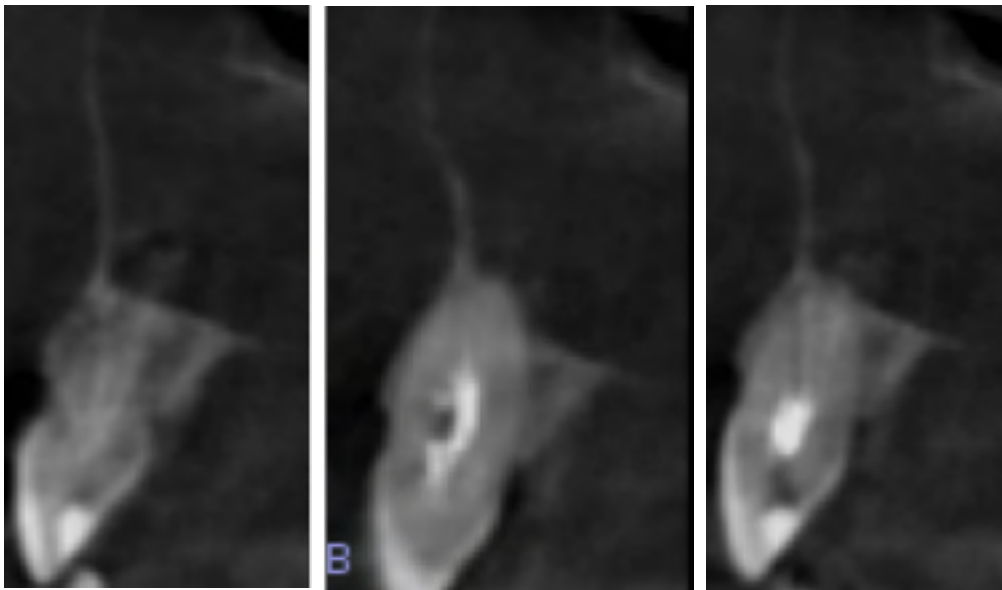


Figura 2. Corte sagital de CBCT inicial.

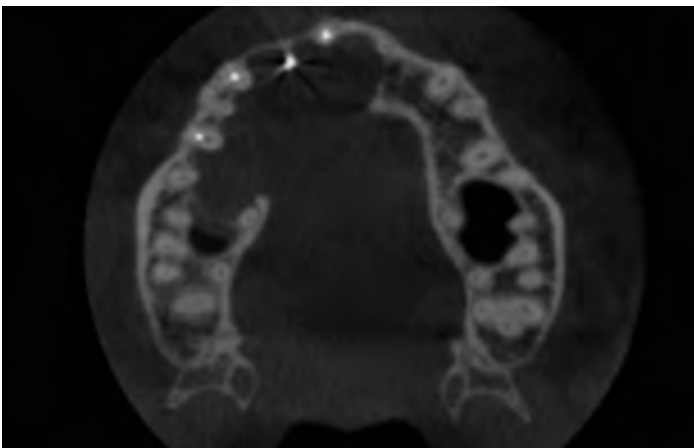


Figura 3. Corte axial de CBCT inicial.

Con el estudio radiográfico se verificó la extensión de la lesión, que incluía desde mesial del diente 2.2 hasta distal del diente 1.6, presencia de tratamiento endodóntico en 1.1, 1.2 y 1.3. Se observó un abombamiento de cortical vestibular y perforación de la cortical palatina con la consiguiente comunicación de la cavidad quística y el tejido blando palatino. No había afectación sinusal ni del suelo nasal (Figura 4).

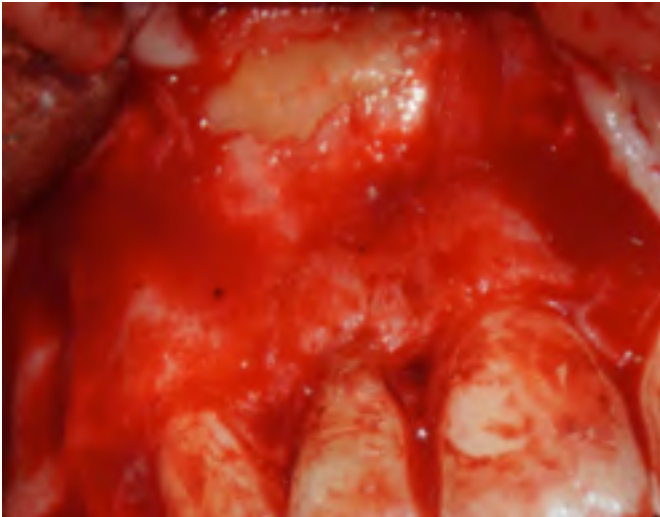


Figura 4. Nótese el abombamiento de la cortical vestibular.

Con el objetivo de valorar el tratamiento radicular y vitalidad del resto de dientes relacionados con la lesión, se realizó interconsulta con el Master de Endodoncia de la Universidad de Sevilla. Se decidió realizar retratamiento del canino superior derecho. En cuanto a la vitalidad del resto de dientes, todos a excepción de los endodonciados, permanecían vitales y sin sintomatología. Debido al tamaño de la lesión y la morbilidad asociada a la enucleación de la misma, se decide realizar una descompresión.

Una vez colocado el tubo de descompresión, se dan instrucciones de mantenimiento e higiene oral. Las instrucciones incluyen: irrigación con clorhexidina 0,12% con una jeringa, cuya aguja deberá introducirse en el interior del tubo. De esta manera, el irrigante llegará al interior de la cavidad quística. Las revisiones se harán, por primera vez a los siete días tras la cirugía de descompresión para eliminación de los puntos de sutura y posteriormente cada catorce días, con el objetivo de garantizar la permeabilidad del tubo y evitar posibles obstrucciones (Figura 5). Así mismo, se realizó estudio histológico de la pared quística que se obtuvo durante la cirugía. El resultado coincidió con el diagnóstico de presunción, quiste odontogénico de origen inflamatorio.

No hubo complicaciones durante el tiempo que se mantuvo la descompresión. Se realizaron CBCT de control a los seis y doce meses. No hubo diferencias significativas en la disminución del tamaño de la lesión entre los seis meses transcurridos entre un CBCT y

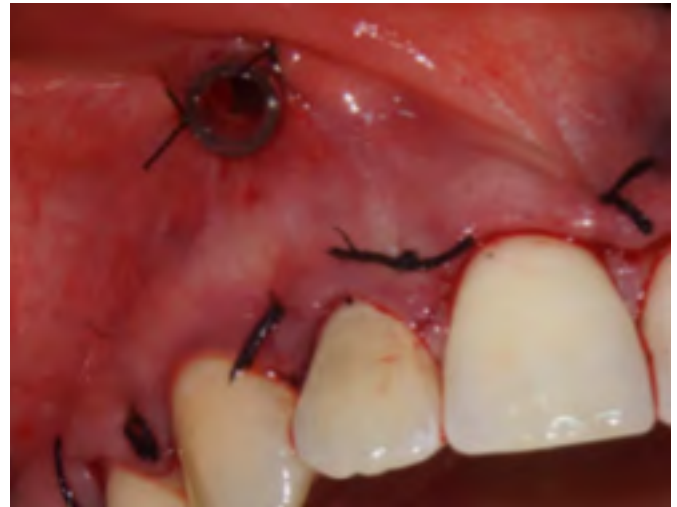

Figura 5. Colocación de tubo de descompresión.

otro, por tanto, se decidió hacer la enucleación del quiste junto a la cirugía periapical de los dientes con tratamiento radicular (Figura 6 y 7).

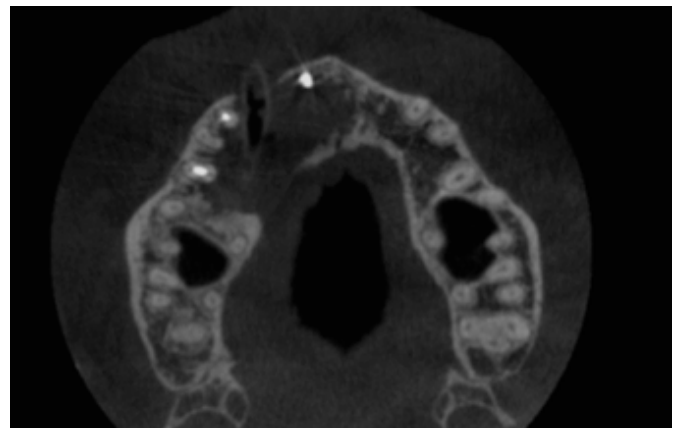


Figura 6. CBCT tras 12 meses de descompresión. Nótese la disminución del tamaño del quiste. El quiste se relaciona con los dientes 11, 1.2, 1.3, 1.4 y 1.5.

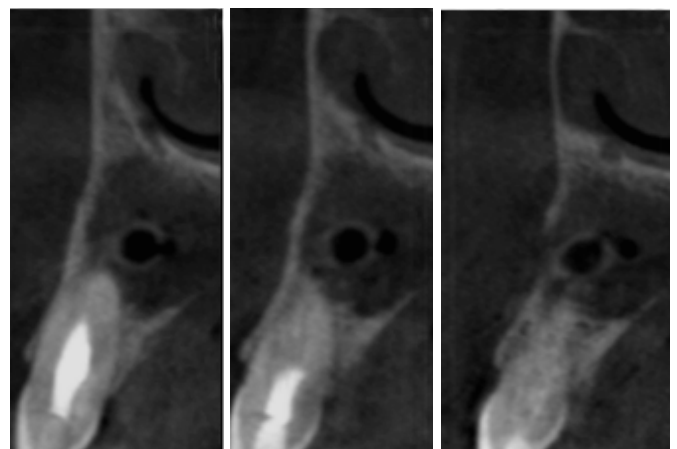


Figura 7. Corte sagital de CBCT a los 12 meses. No existe abombamiento de cortical vestibular ni lingual, ni hay comunicación con seno maxilar.

En primer lugar, bajo anestesia local, se retiró el tubo de descompresión y se esperó 14 días para la cicatrización del tejido blando adyacente al tubo.

Para la enucleación, se realizó una incisión festoneada desde distal del 2.2 a 1.6, donde a la altura del margen gingival mesial se añadió una incisión oblicua liberadora para mejorar el acceso y la visibilidad sin comprometer la estética. Se procedió a la ostectomía vestibular alrededor de los ápices de los dientes 1.1, 1.2 y 1.3 para conseguir una ventana de las dimensiones necesarias para acceder a la superficie radicular. Se procedió a la enucleación de la pared quística y legrado de la cavidad. Se hizo cirugía periapical de 1.1, 1.2 y 1.3. El 1.4 permaneció vital durante la totalidad del tratamiento y no influyó negativamente en la eliminación de la pared quística por lo que no fue necesario practicar ningún tratamiento. El 1.5 presentaba tejido óseo adyacente a la superficie radicular en su totalidad. Finalmente, se colocó una membrana de colágeno fijada al tejido blando mediante sutura reabsorbible. Se suturó el colgajo con sutura de PTFE, mediante puntos colchoneros verticales en las bases de las papilas dentarias (Figuras 8 a 10).

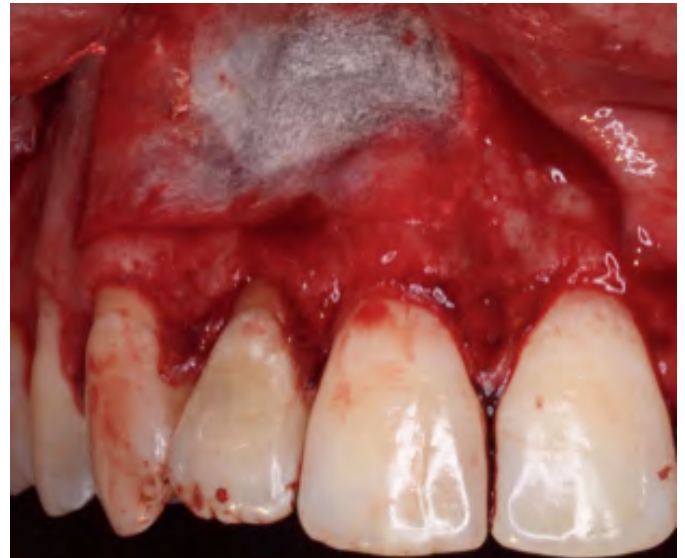

Figura 10. Colocación de membrana de colágeno en defecto óseo maxilar.

positivo y signos claros de regeneración alrededor de las superficies radiculares de los dientes tratados.

La reevaluación se hizo a los doce meses siguientes, sin encontrarse ningún cambio significativo (Figuras 11 a 13).

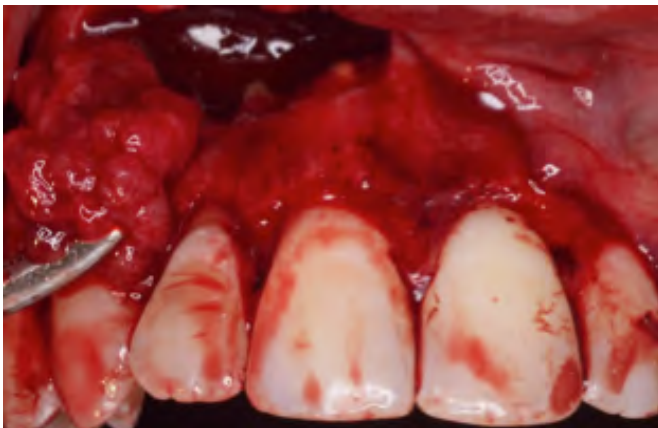

Figura 8. Quistectomía a los 12 meses de iniciar la descompresión.

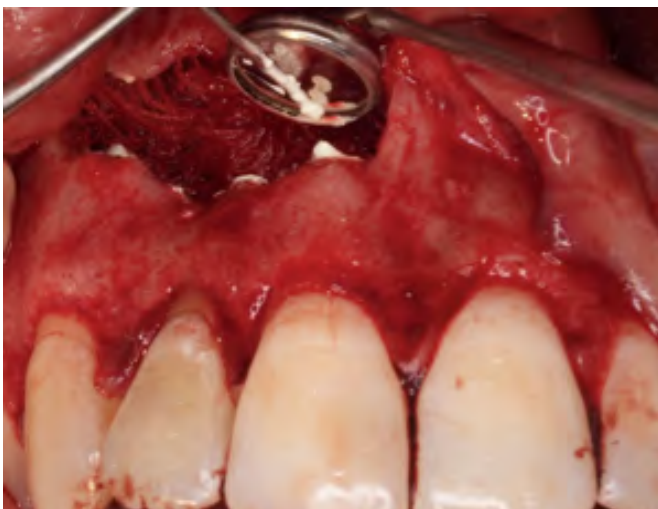

Figura 9. Cirugía periapical de 1.1, 1.2 y 1.3 y obturación retrograda con MTA.

La revisión y retirada de sutura tuvo lugar a los siete días, no hubo complicaciones. Se realizó CBCT a los seis meses y los doce meses, no hallándose signos ni síntomas asociados. El CBCT reveló crecimiento óseo

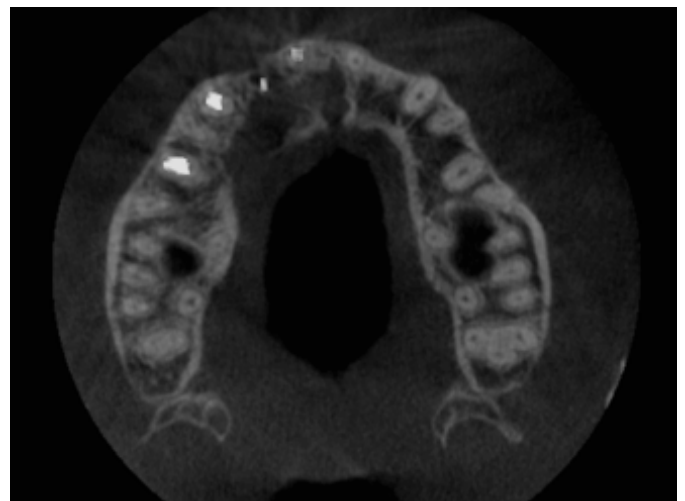

Figura 11. Corte axial de CBCT a los 12 meses tras enucleación y cirugía periapical. Se aprecia regeneración ósea del defecto.

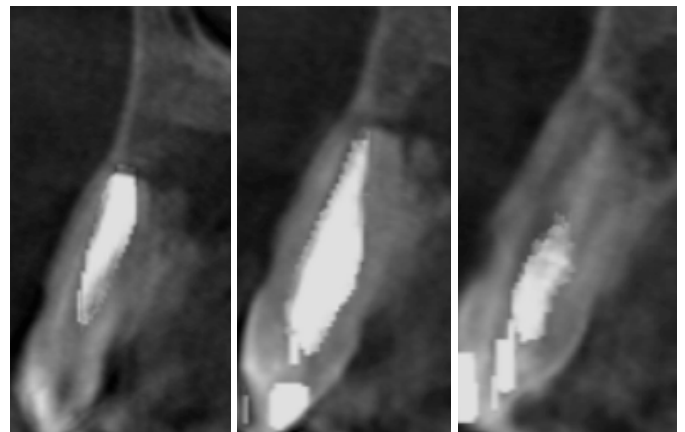


Figura 12. Corte sagital de CBCT a los 12 meses tras enucleación y cirugía periapical.

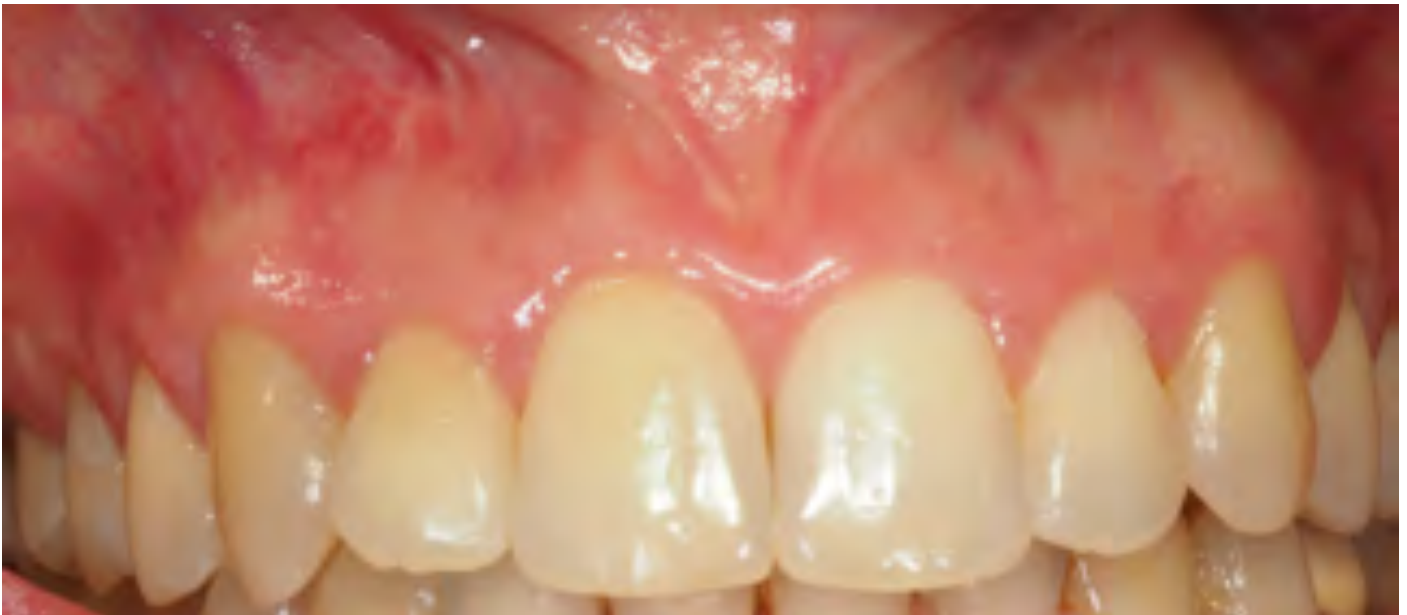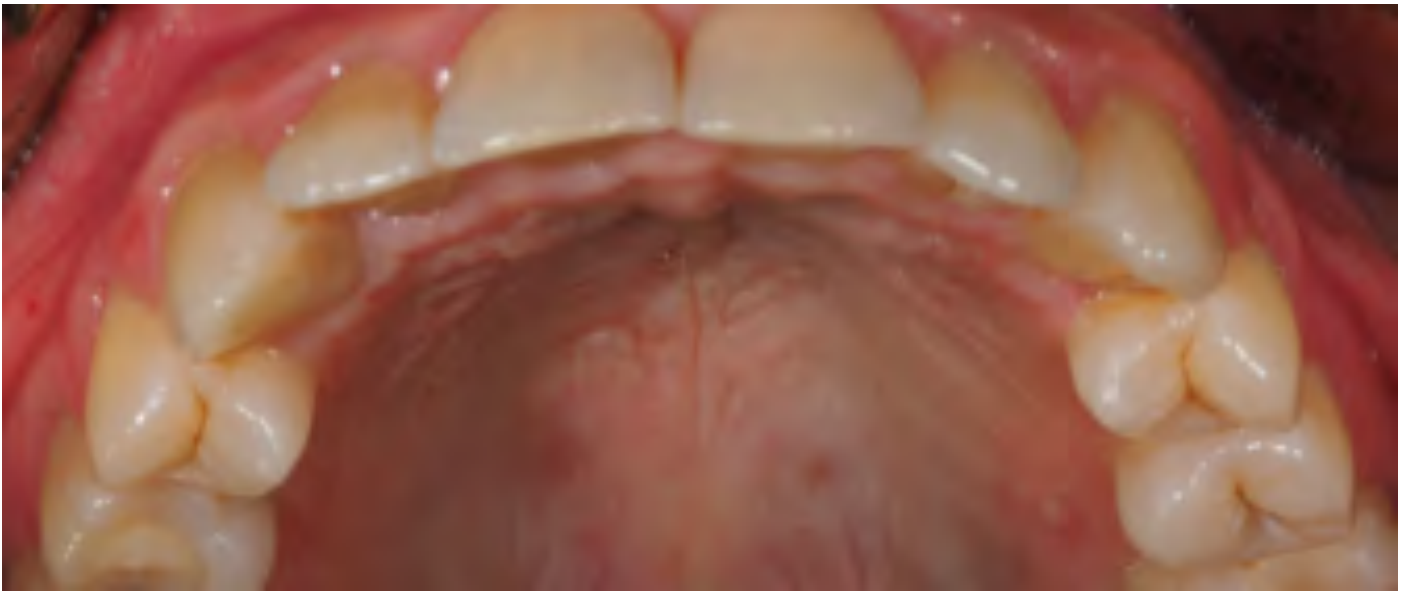


Figura 13. Fotografías intraorales a los 12 meses de la cirugía. No hay signos ni síntomas de enfermedad.

DISCUSIÓN

Ante diagnóstico de lesión radiolúcida compatible con quiste inflamatorio, varios criterios van a ser decisivos a la hora de dictaminar un plan de tratamiento acertado. En primer lugar, hay que tener en cuenta la epidemiología, incidencia, agresividad y tasa de recidiva de la lesión. Son datos que van a hacer que el profesional se incline hacia una terapia más conservadora o más agresiva. La literatura coincide en que el "gold standard" en cuanto al tratamiento de quistes odontogénicos se refiere, sigue siendo la enucleación de la lesión. Esta elección está condicionada por los posibles riesgos asociados (daño a estructuras vecinas, como dientes o nervio dentario inferior), casos en los que se debe optar por terapias más conserva-

doras como técnicas descompresivas o marsupialización. A la hora de desarrollar el plan de tratamiento en quistes inflamatorios radiculares y dentígeros, se va a seguir el mismo criterio. Debido a su baja tasa de recidiva, la extirpación siempre va a ser la opción más acertada. En casos en los que el tamaño o la cercanía a estructuras adyacentes lo justifiquen, se llevarán a cabo marsupialización o descompresión ^(4,12).

Para la mayoría de las lesiones patológicas, el riesgo de recidiva es el factor más importante a la hora de determinar el tipo de tratamiento. A mayor probabilidad de recurrencia, menos indicada está la descompresión y viceversa. Los tumores odontogénicos o no odontogénicos con alta tasa de recidiva, deben ser tratados de forma agresiva mediante resección o enucleación con técnicas coadyuvantes.

Las técnicas descompresivas son cada vez más empleadas en este tipo de lesiones. Fueron utilizadas

por primera vez en torno a 1990^(11,13) y han ido ganando terreno con respecto a la marsupialización a lo largo de los años. Se ha demostrado que son capaces de modificar el entorno del quiste, disminuyendo la presión osmótica y la cantidad de interleukina alfa^(10,13) a través de la colocación de un catéter que va a mantener comunicada la cavidad oral con el interior de la lesión y que permite hacer irrigaciones para mantenerlo higiénico y permeable^(10,11). Aunque se trata de un tratamiento relativamente sencillo y rápido, tiene ciertos inconvenientes y requiere de numerosas visitas a la consulta odontológica, ya que durante los 6-12 meses de duración es habitual el fallo de la sutura o el desplazamiento del tubo, debido generalmente a la inflamación del tejido circundante, la masticación, la manipulación diaria por la irrigación o el aflojamiento de los puntos de sutura, lo que puede ser frustrante para el paciente^(10,11). En el caso expuesto, el paciente acudía a consulta para revisión cada 14 días. De esta manera se comprobaba la permeabilidad del tubo. Como complicación relevante se puede describir la aparición de un fibroma en la mucosa labial adyacente al tubo a los tres meses de su colocación. Dicho fibroma se resolvió con facilidad mediante su eliminación con láser de diodo y pulido del tubo de descompresión. Esta técnica es altamente susceptible a las medidas de higiene, así como a hábitos tóxicos del paciente. En este caso se mantuvo una correcta higiene oral durante la totalidad del tratamiento, así como un comportamiento ejemplar por parte del paciente. Es preciso evaluar las características propias del paciente para conseguir los objetivos propuestos con este tipo de tratamiento.

Tras una lesión, el hueso humano tiene capacidad de cicatrizar y recuperar su estructura inicial. En el caso de los quistes, si el defecto óseo ocasionado por la lesión tiene un adecuado aporte sanguíneo, las células osteogénicas proliferan desde el hueso adyacente y el periostio e inducen la formación de nuevo hueso^(12,13). Numerosos estudios han demostrado, que, en lesiones de gran tamaño, el coágulo sanguíneo se forma lejos de la pared quística lo que podría aumentar la probabilidad de infección⁽¹³⁾. Según Lim et al., el uso de injertos óseos tras enucleación puede disminuir el riesgo de infección secundaria⁽¹³⁾. En el estudio de Manor et al., se realizó marsupialización en la mayoría de quistes de erupción, enucleación sin relleno en los quistes de menor tamaño y enucleación con injerto óseo en los de mayor diámetro⁽⁴⁾. Lim et al., incluyeron ciertas variables como el diámetro de la lesión, la edad del paciente y la ausencia o defecto de alguna pared del reborde alveolar y afirmaron que, en lesiones mayores de 3 cm, pacientes mayores de 30 años y con pérdida de la cortical lingual o vestibular, conseguir la regeneración ósea completa es difícil y aboga por la necesidad de injertos óseos en estos casos⁽¹³⁾. El material empleado para el relleno de la cavidad puede ser hueso autógeno, el cual

sigue considerándose el "gold standard" a la hora de realizar una regeneración ósea^(4,13). O bien, hueso alogénico o xenogénico desmineralizado congelado y deshidratado, que eliminan las desventajas del hueso autógeno (limitación de la cantidad de hueso y morbilidad asociada) pero tiene menos capacidad osteogénica y requieren mayor tiempo para la sustitución por nuevo hueso^(4,13). Atendiendo a lo publicado en la bibliografía, en nuestro caso, estamos ante un quiste radicular de dimensiones de unos 2,5 cm en sentido anteroposterior y 1 cm coronoapical, por lo que se decidió colocar una membrana de colágeno en el defecto vestibular, fijada al tejido blando, de forma que evitase la entrada de tejido blando en la cavidad y permitiera la regeneración ósea del defecto.

BIBLIOGRAFÍA

1. Soluk-Tekkeşin M, Wright JM. The World Health Organization Classification of Odontogenic Lesions: A Summary of the Changes of the 2017 (4th) Edition. *Turk Patoloji Derg.* 2018;34.
2. Johnson NR, Gannon OM, Savage NW, Batstone MD. Frequency of odontogenic cysts and tumors: a systematic review. *J Investig Clin Dent.* 2014;5:9-14.
3. Bernardi L, Visioli F, Nör C, Varvaki Rados P. Radicular Cyst: An Update of the Biological Factors Related to Lining Epithelium. *J Endod* 2015;41:1951-1961.
4. Manor E, Kachko L, Puterman MB, Szabo G, Bodner L. Cystic Lesions of the Jaws – A Clinicopathological Study of 322 Cases and Review of the Literature. *Int J Med Sci.* 2012; 9:20-26.
5. Del Corso G, Righi A, Bombardi M, Rossi B, Dallera V, Pelliccioni GA, Marchetti C, Foschini MP. Jaw Cysts Diagnosed in an Italian Population Over a 20-Year Period. *Int J Surg Pathol.* 2014;22:699-706.
6. Johnson NR, Gannon OM, Savage NW, Batstone MD. Frequency of odontogenic cysts and tumors: a systematic review. *J Investig Clin Dent.* 2014;5:9-14.
7. Sharifian MJ, Khalili M. Odontogenic cysts: a retrospective study of 1227 cases in an Iranian population from 1987 to 2007. *J Oral Sci.* 2011 Sep;53:361-7.
8. Raitz R, Assunção JNR, Correa L, Fenyó-Pereira M. Parameters in panoramic radiography for differentiation of radiolucent lesions. *J Appl Oral Sci.* 2009;17:381-7.

9. Vega Llauradó A, Ayuso Montero R, Teixidor Olmo I, Salas Enric J, Marí Roig A, López López J. Opciones terapéuticas en quistes odontogénicos. Revisión. Av. Odontoestomatol 2013; 29: 81-93.

10. Swantek y cols. A Technique for Long Term Decompression of Large Mandibular Cysts. J Oral Maxillofac Surg 2012;70:856-859.

11. Kinard, Chuang SK, August M, Dodson TB. Management of Ontogenic Keratocysts. J Oral Maxillofac Surg 2015;73:641-648.

12. Bernardi L, Visioli F, Nör C, Varvaki Rados P. Radicular cyst: an update of the biological factors related to lining epithelium. J Endod 2015;41:1951-1961

13. Lim HK, Kim JW, Lee UL, Kim JW, Lee H. Risk Factor Analysis of Graft Failure With Concomitant Cyst Enucleation of the Jaw Bone: A Retrospective Multicenter Study. J Oral Maxillofac Surg. 2017;75:1668-1678.

• XVII Congreso de la Sociedad Española de Cirugía Bucal en Sevilla.

La ciudad de Sevilla acogerá, en la decimoséptima edición, el congreso de la Sociedad Española de Cirugía Bucal. El congreso tendrá lugar entre los días 24

y 26 de Octubre de 2019 y que contará con la presencia de ponentes en la materia a nivel Nacional e internacional.

XVII Congreso
SECIB
Sevilla
24-26 Octubre 2019
Hotel Barceló Renacimiento



• II Congreso de la Asociación Andaluza de Cirugía Bucal en Almería.

La ciudad de Almería es la seleccionada para acoger el segundo Congreso de la Asociación Andaluza de Cirugía Bucal que tendrá lugar el día 26 de septiembre de 2019. Dicho evento contará con las ponencias de

profesionales de la Cirugía Bucal como Manuel María Romero Ruiz, José Luis Gutiérrez Pérez, Antonio Bujaldón Daza y Elena Sánchez Fernández entre otros muchos más.



Asociación
Andaluza
de Cirugía Bucal

**II CONGRESO
DE LA AACIB**
Almería 21
de septiembre de 2019

• Programa de Formación Avanzada en Implantología Estética Multidisciplinar (AACIB - IAVANTE) en Granada.

En el próximo mes de octubre se iniciará una nueva edición de este exitoso programa de formación, centrada en la formación avanzada en implantología donde los alumnos adquieren conocimientos como la correcta conformación de un provisional sobre im-

plantes y su relación con los tejidos blandos y otros detalles de interés sobre esta rama de la Cirugía Bucal. Mas información en el correo secretaria@aacib.es y rafaelflores@us.es



• Cursos de actualización en Cirugía Bucal patrocinados por la Asociación Andaluza de Cirugía Bucal

Continuamos con la oferta formativa promovida por la AACIB junto a sus patrocinadores. En los próximos

días se realizarán cursos en Granada, Almería, Cádiz y Córdoba. Te esperamos.

ENTRADA GRATUITA

16:00 - 17:00 hrs.

Manifestaciones clínicas de las inclusiones de los terceros molares incluidos. Diagnóstico radiológico de las inclusiones.

Dr. Alexis Gómez-Angulo Alonso

17:00 - 18:00 hrs.

Índices de dificultad de extracción. Indicaciones relativas y absolutas para la extracción de cordales. Actitud ante un cordal asintomático.

Dr. Alexis Gómez-Angulo Alonso

18,00 - 18,30 hrs.

DESCANSO CAFÉ

18:30 - 19:30

Planificación del tratamiento quirúrgico y extracción de cordales incluidos: Principios básicos de la cirugía. Instrumental. Tipos de incisiones y colgajos.

Dr. Antonio Batista Cruzado

19:30 - 20:30 hrs.

Despegamiento y protección del colgajo. Ostectomía y odontosección. Maniobras de luxación y extracción. Sutura

Dr. Antonio Batista Cruzado

Dr. Alexis Gómez-Angulo Alonso

- Máster en Cirugía Bucal. (US)
- Licenciado en Odontología (EUROPEA)
- Especialista en Implantología Oral(USC)
- Diploma Universitario Periodoncia Avanzada(UCM)
- Socio de la SCOI.
- Vocal de la AACIB(Málaga)
- Práctica privada cirugía oral-Implantes



Dr. Antonio Batista Cruzado

- Doctor en Odontología (US)
- Máster en Cirugía Bucal. (US)
- Coordinador del Máster de Cirugía Bucal de la Universidad de Sevilla. (US)
- Experto en Cirugía de Implantes y Rehabilitación Implantosoportada. (US)
- Licenciado en Odontología (UGR)
- Socio Titular de la SECIB.
- Vocal de la SCOI.
- Fellow de la ICOI
- Secretario de la AACIB
- Práctica privada cirugía oral-Implantes

INSCRIPCIONES



Ilustre Colegio Oficial de Dentistas de Granada
C/ Maestro Montero
(Edificio Guadiana), s/n-Bajo
18004 GRANADA

ORGANIZAN



COLABORA



NORMON
DENTAL

Monte Carmelo, 32
41011 Sevilla
955 099 142

www.aacib.es



Dr. D. PABLO GALINDO MORENO

Enfermedades periimplantarias: la nueva epidemia en nuestras consultas.

22 de noviembre (de 16,00 a 20,30 horas)
23 de noviembre (de 09,30 a 14,00 horas)

Lugar de celebración:
Ilustre Colegio Oficial de Dentistas de Córdoba



Avda. Gran Capitán nº 45-Local.
14006 – CÓRDOBA



957 480 488



cristina@colegiodentistascordoba.com



www.colegiodontistascordoba.es

INSCRIPCIONES

Dentistas colegiados en el Colegio de Dentistas de Córdoba y socios de la AACIB (Asociación Andaluza de Cirugía bucal): 50,00 €

Dentistas colegiados en Colegios de Dentistas de otras provincias: 70,00 €

Colegiados en el Colegio de Dentistas de Córdoba en los tres últimos años y estudiantes de 4º y 5º curso del grado de Odontología: 30,00 €

Haz tu inscripción on line

Organizado por



Con la colaboración de



Las enfermedades periimplantarias afectan aproximadamente al 50% de nuestros pacientes que portan implantes. Desde la mucositis a la periimplantitis, acontecen una serie de cambios tisulares, que marcarán el devenir de nuestras restauraciones. Entender la sintomatología clínica de estos procesos, así como las características histopatológicas de estas entidades nos permitirá tomar decisiones terapéuticas de gran importancia para el pronóstico final de nuestros tratamientos. Este curso explicará las características más importantes del contexto biológico donde se ubican los implantes, los factores determinantes en la selección del implante a colocar, y los aspectos protésicos relevantes para el adecuado mantenimiento de los tejidos.

PROGRAMA

Viernes 22 de noviembre.-

16,00 a 18,00 h.: Biología ósea asociada a los implantes dentales en los distintos segmentos maxilares.

18,00 a 18,30 h.: Coffee break.

18,30 a 20,30 h.: Importancia del tejido fibroepitelial en el mantenimiento de la salud periimplantaria.

Sábado 23 de noviembre.-

09,30 a 12,00 h.: Características ideales en un implante dental para el mantenimiento del hueso periimplantario.

12,00 a 12,30 h.: Coffee break.

12,30 a 14,00 h.: Importancia de la prótesis en el desarrollo de patología periimplantaria.

CV Dr. Galindo

- Licenciado en Odontología (1993) y Doctor en Odontología (1993), por la Universidad de Granada. Master en Cirugía Bucal, por la Universidad de Granada (1996).
- Profesor Catedrático en Cirugía Bucal e Implantología en la Universidad de Granada.
- Adjunct Clinical Associate Professor, Periodontics and Oral Medicine Department. University of Michigan (EEUU); Visiting Associate Professor, Periodontics Department. University of Iowa (EEUU); profesor del programa de Linhart Continuing Dental Education Program, New York University (EEUU).
- Profesor en más de 13 programas de postgrado en Implantología, Periodoncia y Cirugía Bucal a nivel internacional y ponente internacional en más de 150 Congresos de máximo nivel sobre Cirugía Bucal e Implantología.
- Autor de numerosas publicaciones y depositario de más de 30 premios a los mejores trabajos, comunicaciones o presentaciones en las distintas academias y sociedades científicas.
- Investigador de diversos proyectos nacionales e internacionales competitivos y de cooperación con empresas.

Noticias / CURSOS

• Curso de Actualización en Cirugía Bucal

29 de noviembre de 2019. Hotel Jerez & Spa. Jerez de Frontera, Cádiz.

ENTRADA GRATUITA

16,00 - 18,00 hrs.

**Manejo de los tejidos blandos y duros en implantes.
Conceptos periodontales.**

Dr. Antonio Bujaldón Daza

18,00 - 18,30 hrs.

DESCANSO CAFÉ

18,30 - 20,30 hrs.

**Patología en Periimplantitis.
Opciones de tratamiento.**

Dr. Juan Contreras Cano



Dr. Antonio Luis Bujaldón Daza

- Licenciado en Odontología por la Universidad de Granada.
- Master en Periodoncia por la U.C.M.

- Profesor del Master de Periodoncia de la U.C.M.
- Profesor de formación continuada de la U.C.M.
- Profesor colaborador del Master de Cirugía Bucal de la Universidad de Sevilla.
- Profesor de formación continuada de SEPA.
- Dictantes de curso y conferencias a nivel nacional.
- Director Master Periodoncia, cirugía e implantes de la UAL.
- Vicepresidente de SEPA.
- Consejero de honor del Consejo de Dentistas.
- Medalla de oro del Colegio de Dentistas de Granada.
- Práctica exclusiva dedicada a la Periodoncia e Implantes en Almería.

Dr. Juan Contreras Cano



- Licenciado en Odontología por la Universidad de Granada (UGR)
- Master en investigación odontológica por la universidad de Granada (UGR)
- Diploma en periodoncia avanzada por la universidad de la Complutense Madrid (UCM)
- Master en Periodoncia dirigido por el Dr. Raúl Caffesse en la clínica Gioia.(Alicante)
- Doctorando en la Universidad de Murcia (UMU)
- Profesor del Master de cirugía, periodoncia e implantes por la universidad de Almería
- Vocal del ilustre colegio de dentistas de Almería.
- Dedicación exclusiva en la clínica de periodoncia e implantes del Dr Bujaldón (Almería).

SEDE

Hotel Jerez & Spa ★★★★★

Av. Alcalde Álvaro Domecq, 45, 11405
Jerez de la Frontera, Cádiz

INSCRIPCIONES

Colegio Oficial de Dentistas de Cádiz



Avenida Juan Carlos I. s/n

Edificio "Nuevo Estadio Ramón de Carranza" Planta 4ª
Local 35 - 11011 CÁDIZ - SPAIN
colegio@dentistascadiz.com

ORGANIZAN



Asociación Andaluza de Cirugía Bucal



COLABORA



Monte Carmelo, 32
41011 Sevilla
955 099 142

www.aacib.es

Noticias / CURSOS

• Inmersión en la cirugía oral. Pequeños y grandes retos en la clínica diaria.

Doctor José Pinilla Melguizo. Colegio de Dentistas de Almería.
29 y 30 de noviembre.

ENTRADA GRATUITA

Viernes, 29 de noviembre

16:00 - 16:45 hrs.

*Principios básicos y tiempos operatorios en cirugía oral.
Instrumental básico y materiales*

16:45 - 18:00 hrs.

Extracciones quirúrgicas de cordales incluidos

18:00 - 18:30 hrs.

PAUSA / CAFÉ

18:30 - 19:00 hrs.

Extracciones quirúrgicas de cordales incluidos (continuación)

19:00 - 20:00 hrs.

Extracciones quirúrgicas de caninos incluidos. Video

20:00 - 20:30 hrs.

Tratamientos ortodóntico-quirúrgicos de dientes incluidos

Sábado, 30 de noviembre (mañana)

09:30 - 10:00 hrs.

*Tratamientos ortodóntico-quirúrgicos de dientes incluidos
(continuación)*

10:00 - 11:30 hrs.

*Cirugía apical dentaria: indicaciones y técnica quirúrgica. Video.
Cirugía apical en implantología.*

11:30 - 12:00 hrs.

PAUSA / CAFÉ

12:00 - 14:00 hrs.

*Alargamientos coronarios y su importancia para resolver
problemas restauradores y estéticos.*

OBJETIVOS GENERALES

- 1.- Transmitir, con abundancia de casos clínicos, las distintas técnicas quirúrgicas que un generalista puede llevar a cabo en su consulta, desde los casos más sencillos a los más complejos.
- 2.- Dar a conocer algunas novedades en cuanto a materiales e instrumental.
- 3.- Mostrar el paso a paso de distintas intervenciones de cirugía oral a través de la proyección de videos clínicos realizados por el propio dictante en su consulta.

OBJETIVOS ESPECÍFICOS

Se pretende que los asistentes al curso que no realizan ningún tipo de cirugía en su consulta, después de recibir las explicaciones teóricas de cada técnica quirúrgica y presenciar el paso a paso de las intervenciones explicadas en videos clínicos a tiempo real, sean capaces de llevar a cabo intervenciones quirúrgicas de baja o mediana complejidad: extracciones de restos radiculares y de dientes incluidos sencillos, (cordales y caninos), ab rodaje de dientes retenidos para su reconducción a la arcada dental, cirugía apical del sector anterior, alargamientos coronarios, etc.

Además, se intenta animar a aquellos que ya realizan cirugías habitualmente a plantearse el reto de abordar técnicas más complejas, pero siempre teniendo en mente las indicaciones, contraindicaciones y complicaciones que en cada caso puedan darse.

Dr. D. José Javier Pinilla Melguizo



- Licenciado en Medicina y Cirugía por la U. de Córdoba (1983).
- Especialista en Estomatología por la U. Complutense de Madrid (1985).
- Master en Implantología y Rehabilitación Oral por la Universidad de Paris XII (1995).
- Postgrado de perfeccionamiento en Fisiopatología Craneocervical, Craneomandibular y Dolor Facial por el Centro de Estudio de Disfunciones Musculoesqueléticas, (CEDIME).
- Presidente de la Comisión Científica del Ilustre Colegio Oficial de Odontólogos y Estomatólogos de Córdoba (1991-2002 y en la actualidad)).
- Ex-Vicepresidente del Ilustre Colegio Oficial de Odontólogos y Estomatólogos de Córdoba (2002-2006).
- Medalla de la Sociedad Andaluza de Odonto- Estomatología.
- Miembro Numerario de la Sociedad Española de Cirugía Bucal (SECIB).
- Miembro de la Sociedad Española de Prótesis Estomatológicas (SEPES).
- Vocal de la Junta Directiva de la Asociación Andaluza de Cirugía Bucal (AACIB).
- Práctica Privada en Córdoba con dedicación preferente a Cirugía Bucal.

ORGANIZAN



Asociación
Andaluza de
Cirugía Bucal



CODEAL
Colegio Oficial de

COLABORA



Monte Carmelo, 32
41011 Sevilla
955 099 142

www.aacib.es

• Jornada de Aula de Cirugía Bucal de Sevilla.

El próximo 24 de Septiembre tendrá lugar en el Colegio Oficial de Dentistas de Sevilla una jornada del Aula de formación de Cirugía Bucal que contará con la presencia de Raúl Alberto Parra Armas donde habla-

rá sobre "Nuevas tendencias en antratomías para la elevación de la mucosa del piso sinusal con sistemas sinus lateral approach (sla) y el uso de concentrados plaquetarios "una alternativa real" y lipectomía facial.



• Curso de tejido periodontal y tejido peri-implantario de la Asociación Andaluza de Cirugía Bucal en Sevilla.

El pasado 7 de Junio tuvo lugar en el Colegio Oficial de Dentistas de Sevilla el curso sobre tejido periodontal y peri-implantario organizado por la AACIB que contó

con la presencia de los doctores Miguel Padial Molina y Lucía López Chaichío.



• Jornadas SECIB en la Universidad de Sevilla.

Las Jornadas SECIB-US tuvieron lugar el pasado 12 de junio en la Facultad de Odontología de la Universidad de Sevilla en las que se presentó el Congreso de la SECIB que se celebrará del 24 al 26 de octubre en

Sevilla. Gracias a todos los asistentes, a los Dres. Conde Dra. Lola Conde, Vicente Platón, Eugenia Asián, Antonio Batista e Ignacio Fernández por sus magníficas ponencias y a Straumann por su colaboración



• Curso de Actualización en Cirugía Bucal de la Asociación Andaluza de Cirugía Bucal en Jaén.

El pasado 14 de junio de 2019, tuvo lugar en el Colegio Oficial de Dentistas de Jaén este curso de la AA-CIB que contó con la presencia de los doctores Rafael Flores, Aída Gutiérrez y su ponencia "Preguntas y

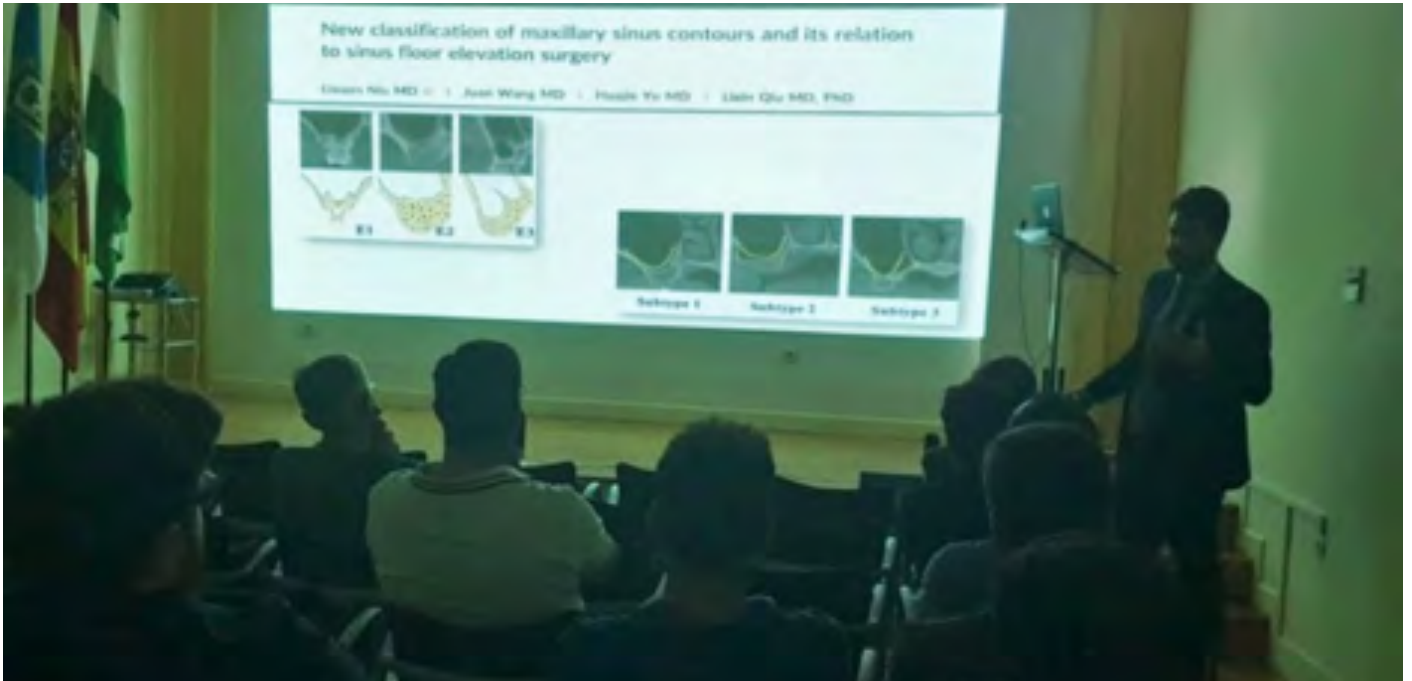respuestas sobre las inclusiones dentarias" e Ignacio Fernández con su ponencia "Actualización en el tratamiento del maxila posterior atrófico; elevación de seno maxilar".



• Curso de Actualización en Cirugía Bucal de la Asociación Andaluza de Cirugía Bucal en Huelva.

El pasado 21 de junio, tuvo lugar el curso de Actualización en Cirugía Bucal de la AACIB en el Ilustre Colegio Oficial de Dentistas de Huelva que contó con las po-

nencias de los doctores Eloy Cano Díaz, Aída Gutiérrez Corrales e Ignacio Fernández Asián.



• Curso de Actualización en Cirugía Bucal de la Asociación Andaluza de Cirugía Bucal en Málaga.

El próximo 5 de Julio, el Colegio Oficial de Dentistas de Málaga acogerá el curso e Actualización en Cirugía Bucal de la AACIB que contará con los siguientes ponentes: Dr. Paco Galeote Gago con su ponencia "Manejo

de tejidos blandos en ROG e implantología" y el Dr. Eloy Cano Díaz con su ponencia "Alveolos postextracción: Mantenimiento de zonas futuras".



• Jornada de Aula de Cirugía Bucal de Sevilla.

El pasado 10 de Julio tuvo lugar en el Colegio Oficial de Dentistas de Sevilla una jornada del Aula de Formación de Cirugía Bucal que contó con la presencia de Reginaldo Miglioranza, especialista, maestro y doc-

tor por la Faculdade São Leopoldo Mandic. Campinas, Pionero en rehabilitación de maxilares atróficos sin injertos óseos, idealizador de la técnica exteriorizada para implantes cigómaticos.



• Primer Simposio Nacional de Traumatología Dental en Sevilla.

El pasado 12 y 13 de Julio tuvo lugar la intervención en el primer Simposio Nacional de Traumatología en el Hotel Barceló Renacimiento de Sevilla del ponente

Antonio Batista Cruzado en nombre de la AACIB con gran éxito entre los asistentes.





**biohorizons
camlog**

oxteia



Osteogenos
Dental Surgical Devices



NORIS Medical®
ENGINEERED FOR HEALTH



NORMON
DENTAL



inibsa
DENTAL

**Dentsply
Sirona**

Normas de publicación

NORMAS DE PUBLICACIÓN

La Revista Andaluza de Cirugía Bucal publica artículos científicos relacionados con el campo de la Cirugía Bucal que sean de interés para cualquier odontoestomatólogo que desarrolle dicha área en su práctica profesional.

El Comité Editorial seguirá de forma estricta las directrices expuestas a continuación, siguiendo la normativa de Vancouver. Los artículos que no se sujeten a ellas serán devueltos para corrección, de forma previa a la valoración de su publicación.

Todos los artículos remitidos a esta revista deberán ser originales, no publicados ni enviados a otra publicación, siendo el autor el único responsable de las afirmaciones sostenidas en él.

Todos aquellos autores que quieran mandar su artículo científico podrán hacerlo enviándolo vía e-mail a **revista@aacib.es** con copia a **danieltl@us.es**, enviando un archivo con el texto del manuscrito en formato Word para PC, y las imágenes en archivos distintos en formato TIFF o JPG.

TIPOS DE ARTÍCULOS

1. Artículos originales, que aporten nuevos datos clínicos o de investigación básica relacionada con la Cirugía Bucal.

2. Revisiones y puesta al día que supongan la actualización, desde un punto de vista crítico científico y objetivo, de un tema concreto. No existe limitación en el número de citas bibliográficas, si bien se recomienda al autor o autores, que sean las mínimas posibles, así como que sean pertinentes y actualizadas. Además, dado el interés práctico de esta publicación, el texto debe estar apoyado en un adecuado material iconográfico.

3. Resúmenes comentados de literatura actual. Serán encargados por la Revista a personas cualificadas e interesadas en realizar una colaboración continuada.

4. Casos clínicos, relacionados con problemas poco frecuentes o que aporten nuevos conceptos terapéuticos, serán publicados en esta sección. Deben contener documentación clínica e iconográfica completa pre, per y postoperatoria, y del seguimiento ulterior, así como explicar de forma clara el tratamiento realizado. El texto debe ser conciso y las citas bibliográficas limitarse a las estrictamente necesarias. Resultarán especialmente interesantes secuencias fotográficas de tratamientos multidisciplinarios de casos complejos o técnicas quirúrgicas.

5. Cartas al director que ofrezcan comentarios o críticas constructivas sobre artículos previamente publicados u otros temas de interés para el lector. Deben tener una extensión máxima de dos folios tamaño DIN-A4 escritos a doble espacio, centradas en un tema específico y estar firmadas. En caso de que se viertan comentarios sobre un artículo publicado en esta revista, el autor del mismo dispondrá de la oportunidad de respuesta. La pertinencia de su publicación será valorada por el Comité Editorial.

6. Otros, se podrán publicar, con un formato independiente,

documentos elaborados por Comités de Expertos o Corporaciones de reconocido prestigio que hayan sido aceptados por el Comité Editorial.

AUTORES

Únicamente serán considerados como autores aquellos individuos que hayan contribuido significativamente en el desarrollo del artículo y que, en calidad de tales, puedan tomar pública responsabilidad de su contenido. Su número, no será, salvo en casos excepcionales, superior a 7. A las personas que hayan contribuido en menor medida les será agradecida su colaboración en el apartado de agradecimientos. Todos los autores deben firmar la carta de remisión que acompañe el artículo, como evidencia de la aprobación de su contenido y aceptación íntegra de las normas de publicación.

PRESENTACIÓN Y ESTRUCTURA DE LOS TRABAJOS

El documento debe ser enviado, en formato Word para PC sobre una página de tamaño DIN-A4 blanco, a 1,5 espacio de interlineado, con márgenes mínimos de 25 mm y con hojas numeradas. Asimismo, se enviarán las imágenes en formato JPG o TIFF en archivos independientes al documento, nunca insertadas en el texto.

Los artículos originales deberán seguir la siguiente estructura:

Primera página

Debe contener:

1. El título del artículo y un subtítulo no superior a 40 letras y espacios, en español.
2. El nombre y dos apellidos del autor o autores, con el (los) grado(s) académico(s) más alto(s) y la afiliación a una institución si así correspondiera.
3. El nombre del departamento(s) e institución(es) responsables.
4. La negación de responsabilidad, si procede.
5. El nombre del autor responsable de la correspondencia sobre el documento.
6. La(s) fuente(s) de apoyo en forma de subvenciones, equipo o fármacos y el conflicto de intereses, si hubiera lugar.

Resumen

Una página independiente debe contener, el título del artículo y el nombre de la revista, un resumen estructurado del contenido del mismo, no superior a 200 palabras, y el listado de palabras clave en español. Las palabras clave serán entre 3 y 10 términos o frases cortas de la lista del «Medical Subject Headings (MeSH)» del «Index Medicus».

Los trabajos de investigación originales contendrán resúmenes estructurados, los cuales permiten al lector comprender rápidamente, y de forma ordenada el contenido fundamental, metodológico e informativo del artículo. Su extensión no debe ser superior a 200 palabras y estará estructurado en los siguientes apartados: introducción (fundamento y objetivo), material y metodología, resultados y conclusiones.

Introducción

Debe incluir los fundamentos y el propósito del estudio, utilizando las citas bibliográficas estrictamente necesarias. No se debe realizar una revisión bibliográfica exhaustiva, ni incluir datos o conclusiones del trabajo que se publica.

Material y metodología

Será presentado con la precisión que sea conveniente para que el lector comprenda y confirme el desarrollo de la investigación. Métodos previamente publicados como índices o técnicas deben describirse solo brevemente y aportar las correspondientes citas, excepto que se hayan realizado modificaciones en los mismos. Los métodos estadísticos empleados deben ser adecuadamente descritos, y los datos presentados de la forma menos elaborada posible, de manera que el lector con conocimientos pueda verificar los resultados y realizar un análisis crítico. En la medida de lo posible las variables elegidas deberán ser cuantitativas, las pruebas de significación deberán presentar el grado de significación y si está indicado la intensidad de la relación observada y las estimaciones de porcentajes irán acompañadas de su correspondiente intervalo de confianza. Se especificarán los criterios de selección de individuos, técnica de muestreo y tamaño muestral, empleo de aleatorización y técnicas de enmascaramiento. En los ensayos clínicos y estudios longitudinales, los individuos que abandonan los estudios deberán ser registrados y comunicados, indicando las causas de las pérdidas. Se especificarán los programas informáticos empleados y se definirán los términos estadísticos, abreviaturas y símbolos utilizados.

En los artículos sobre ensayos clínicos con seres humanos y estudios experimentales con animales, deberá confirmarse que el protocolo ha sido aprobado por el Comité de Ensayos Clínicos y Experimentación Animal del centro en que se llevó a cabo el estudio, así como que el estudio ha seguido los principios de la Declaración de Helsinki de 1975, revisada en 1983.

Los artículos de revisión deben incluir la descripción de los métodos utilizados para localizar, seleccionar y resumir los datos.

Resultados

Aparecerán en una secuencia lógica en el texto, tablas o figuras, no debiendo repetirse en ellas los mismos datos. Se procurará resaltar las observaciones importantes.

Discusión

Resumirá los hallazgos relacionando las propias observaciones con otros estudios de interés y señalando las aportaciones y limitaciones de unos y otros. De ella se extraerán las oportunas conclusiones, evitando escrupulosamente afirmaciones gratuitas y conclusiones no apoyadas completamente por los datos del trabajo.

Agradecimientos

Únicamente se agradecerá, con un estilo sencillo, su colaboración a personas que hayan hecho contribuciones sustan-

ciales al estudio, debiendo disponer el autor de su consentimiento por escrito.

Bibliografía

Las citas bibliográficas deben ser las mínimas necesarias. Como norma, no deben superar el número de 30, excepto en los trabajos de revisión, en los cuales el número será libre, recomendando, no obstante, a los autores, que limiten el mismo por criterios de pertinencia y actualidad. Las citas serán numeradas correlativamente en el texto, tablas y leyendas de las figuras, según el orden de aparición, siendo identificadas por números arábigos en superíndice.

Se recomienda seguir el estilo de los ejemplos siguientes, que está basado en el Método Vancouver, «Samples of Formatted References for Authors of Journal Articles», que se puede consultar en la siguiente web: https://www.nlm.nih.gov/bsd/uniform_requirements.html

Se emplearán los nombres abreviados de las revistas de acuerdo al «Abridged Index Medicus Journal Titles», basado en el «Index Medicus». Puede consultarlo aquí (<https://www.nlm.nih.gov/bsd/aim.html>)

Es recomendable evitar el uso de resúmenes como referencias, y no se aceptará el uso de «observaciones no publicadas» y «comunicaciones personales». Se mencionarán todos los autores si son menos de seis, o los tres primeros y et al, cuando son siete o más.

Tablas

Deben presentarse en hojas independientes numeradas según su orden de aparición en el texto con números arábigos. Se emplearán para clarificar puntos importantes, no aceptándose la repetición de datos bajo la forma de tablas y figuras. Los títulos o pies que las acompañen deberán explicar el contenido de las mismas.

Figuras

Serán consideradas figuras todo tipo de fotografías, gráficas o dibujos, deberán clarificar de forma importante el texto y su número estará reducido al mínimo necesario.

Se les asignará un número arábigo, según el orden de aparición en el texto, siendo identificadas por el término «Figura», seguido del correspondiente guarismo.

Los pies o leyendas de cada una deben ir indicados y numerados.

Las imágenes deben enviarse, preferentemente en formato JPG o TIFF, con una resolución de 300 píxeles por pulgada, nunca pegadas en el documento de texto.

AUTORIZACIONES EXPRESAS DE LOS AUTORES A RACIB

Los autores que envíen sus artículos a RACIB para su publicación, autorizan expresamente a que la revista reproduzca el artículo en la página web de la que RACIB es titular.