Revista Andaluza de

Cirugía Bucal

Año 2020 / Nº 9

- NUEVOS PARADIGMAS: OCLUSIÓN Y POSTURA
- EXPOSICIÓN QUIRÚRGICA ABIERTA VS. CERRADA EN RESCATE DE CANINOS IMPACTADOS. A PROPÓSITO DE UN CASO BILATERAL EN PALATINO
- QUISTE RESIDUAL MANDIBULAR: ENUCLEACIÓN. A PROPÓSITO DE UN CASO

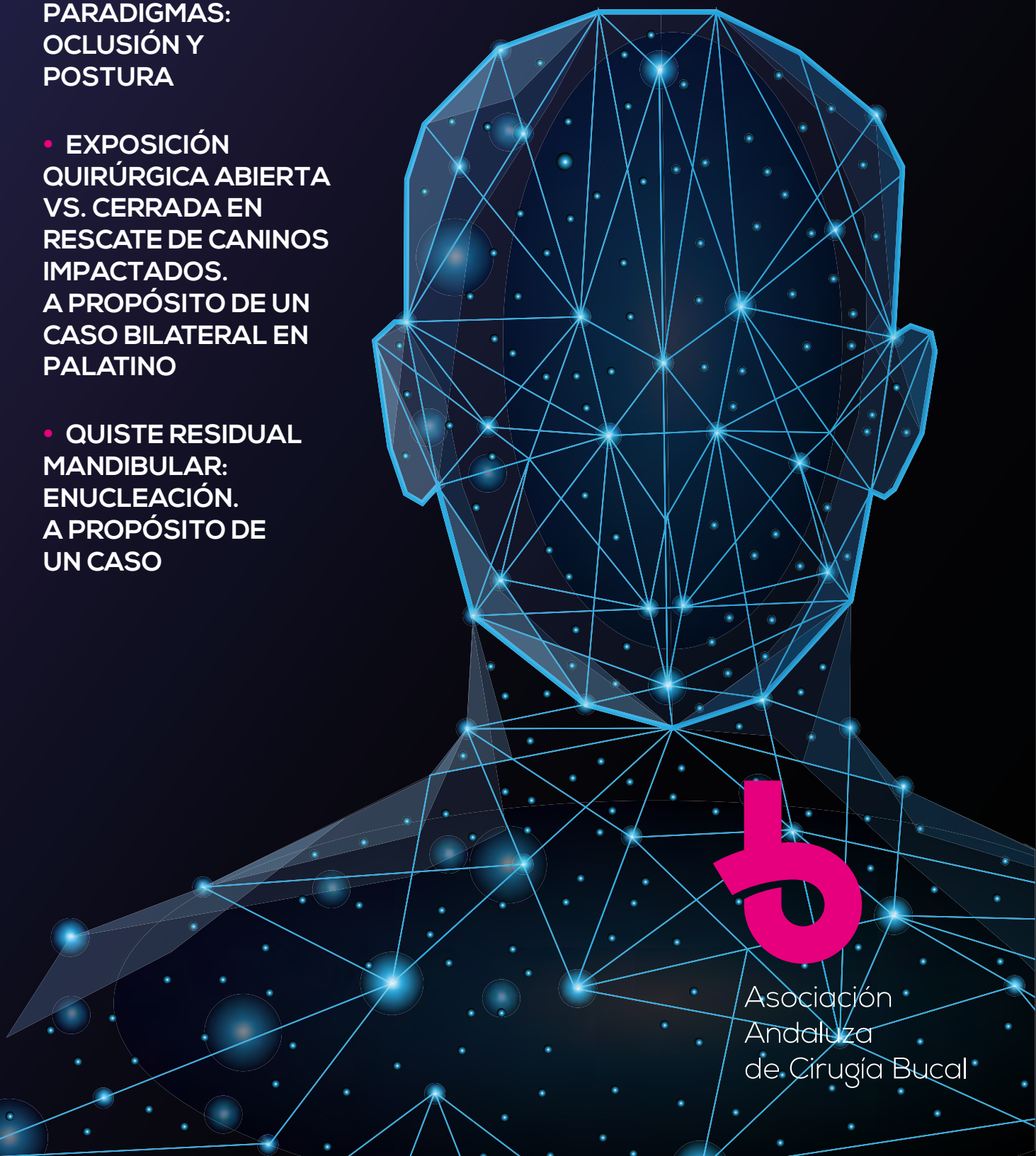

Asociación Andaluza de Cirugía Bucal

Revista Andaluza de
Cirugía Bucal

DIRECTORES:
José Luis Gutiérrez Pérez
Daniel Torres Lagares

EDITORES:
Aida Gutiérrez Corrales
Ignacio Fernández Asián

COMITÉ EDITORIAL:
Tatiana Ortíz Alves
Iñigo Fernández - Figares Conde
Mª Ángeles Serrera Figallo
Emilio Perales Rodríguez

Editada en Sevilla, por la Unidad de Docencia,
Investigación y Transferencia en Cirugía Bucal de Sevilla (UDIT-CBS).
Maquetación y diseño: Talento Consultores de Comunicación
ISSN: 2530 - 4135

Revista Andaluza de
Cirugía Bucal

QUISTE RESIDUAL MANDIBULAR: ENUCLEACIÓN. A PROPÓSITO DE UN CASO.

Rodríguez Amarillo, R; Fernández Asían, I; Rizcala Orlando, Y; Batista Cruzado, A; Torres Lagares, D; Gutiérrez Pérez, JL.

Máster de Cirugía Bucal de la Universidad de Sevilla.

INTRODUCCIÓN

Un quiste es definido como: cavidad patológica que tiene contenido fluido o gaseoso y está envuelto por una membrana de tejido epitelial (aunque este revestimiento no sea esencial para su diagnóstico), pero no creado por la acumulación de pus.[1]

Las características clínicas de los quistes de la mandíbula se caracterizan por un crecimiento lento y una expansión asintomática, a menos que se infecten secundariamente o sean muy grandes. La expansión del hueso se observa comúnmente en la cortical bucal, pero en los quistes de gran extensión, las corticales tanto bucales como linguales pueden expandirse notablemente.[2]

Los quistes odontogénicos son un trastorno único que afectan los tejidos orales y surgen como resultado de causas patógenas inflamatorias o del desarrollo. Los cuatro quistes odontogénicos más frecuentes son los quistes radiculares (RC), quistes dentígeros, quistes residuales y queratoquistes odontogénicos (OKC).

Quiste Radicular (Apical, lateral y residual):

• Quiste Apical
Los quistes radiculares apicales son los más comunes en los maxilares, causados por procesos inflamatorios. Todos están asociadas con dientes no vitales e identificados en los ápices de los dientes. La mayoría de los casos se manejan mediante tratamiento de conducto radicular y cirugía periapical o mediante extracciones. Los síntomas dependen del estado de la inflamación y la expansión cortical suele ser unilateral, aunque la ocurrencia bilateral también se ha documentado.[3]

•Quiste lateral
Quiste odontogénico del desarrollo derivado de restos de lámina dental. Poco común pero bien reconocido, tiende a ocurrir en la región premolar mandibular. El quiste generalmente se identifica como radiolucidez unilocular bien definida entre las raíces de los premolares mandibulares vitales con o sin divergencia de la raíz.[4]

•Quiste residual
El quiste que permanece en el hueso del maxilar al finalizar la exodoncia se denomina quiste residual. El quiste puede permanecer asintomático a menos que se agrande y cause efectos de presión. El quiste residual radiológicamente muestra radiolucidez unilocular bien definida en el sitio de extracción previa. Un borde delgado radioopaco puede rodear el área radiolúcida. Los casos sintomáticos y los quistes residuales más grandes deben tratarse mediante el abordaje quirúrgico.[4]

Quiste dentígero

El quiste dentígero es el segundo quiste más común y se deben a alteraciones en el desarrollo. Casi todo el quiste dentígero encierra la corona de un diente no erupcionado y el área radiolúcida se une al diente en la unión cemento-esmalte. Estos quistes poseen áreas radiolúcidas uniloculares bien definidas. El manejo del quiste dentígero se realiza mediante la enucleación del quiste junto con la extracción del diente no erupcionado asociado, aunque el diente también puede conservarse.[3,4]

Queratoquiste Odontogénico

Surge de los restos de lámina dental en la mandíbula o el maxilar. La zona mandíbular posterior es el sitio de afectación más frecuente. Se caracterizan por una cavidad llena de líquido, con alta tasa de recurrencia, un comportamiento clínico agresivo y tienen menor tendencia a expandirse buccolingualmente que a extenderse anteroposteriormente y pueden a cruzar la línea media del hueso de la mandíbula durante el proceso de expansión del mismo.[5]

Respecto al los diferentes procedimientos quirúrgicos de tratamiento frente a este tipo de lesiones, se pueden realizar los siguientes:

La enucleación, también llamada operación de Partsch II o cistectomía, es una técnica quirúrgica que requiere la extirpación completa del saco del quiste y la curación de la herida por intención primaria. La lesión se separa del hueso sin extirpar el hueso a lo largo de un plano de tejido entre la envoltura del tejido conectivo y el hueso circundante.[6]

La marsupialización de los quistes de las mandíbulas con retención de parte del revestimiento, defendida por Partsch en 1892, crea una comunicación o bolsa más grande que conecta las cavidades orales y quísticas después de quitar el techo de la pared externa del quiste y suturar la pared del quiste a la mucosa oral.[7,8]

La descompresión, propuesta por Thoma en 1958, requiere un tubo de drenaje de polietileno o goma de diámetro pequeño que se sutura in situ o se une a un diente adyacente o a brackets de ortodoncia con un alambre de ligadura de acero inoxidable, creando una abertura o conexión más pequeña entre el quiste y el ambiente oral hasta que se forme una hendidura epitelial. El procedimiento de descompresión puede ser más fácil de realizar y más conservador que la marsupialización.[9]

OBJETIVOS

El objetivo de este estudio es presentar un caso clínico apoyado en la evidencia científica donde se realizará el tratamiento de un quiste residual en un paciente, realizando la enucleación del mismo como técnica seleccionada.

DESCRIPCIÓN DEL CASO CLÍNICO

Paciente varón de 45 años, con las siglas A.G.T., acude a la Facultad de Odontología procedente del Hospital Universitario Virgen del Rocío. Los antecedentes médicos no son relevantes ni condicionantes. En la evaluación realizada en el HUVR observaron focos de infección relacionados con diferentes dientes y el tratamiento de elección fue la extracción de éstos, ya que su conservación resultaba inviable. A los seis meses se reevaluó al paciente y se observó en el tercer cuadrante la presencia de un quiste residual de 19x13mm aproximadamente (Figura 1), motivo por el cual se atendió en la Facultad de Odontología. Posteriormente, tras la enucleación del quiste, se mandó la muestra a analizar por anatomía patológica para su diagnostico definitivo.

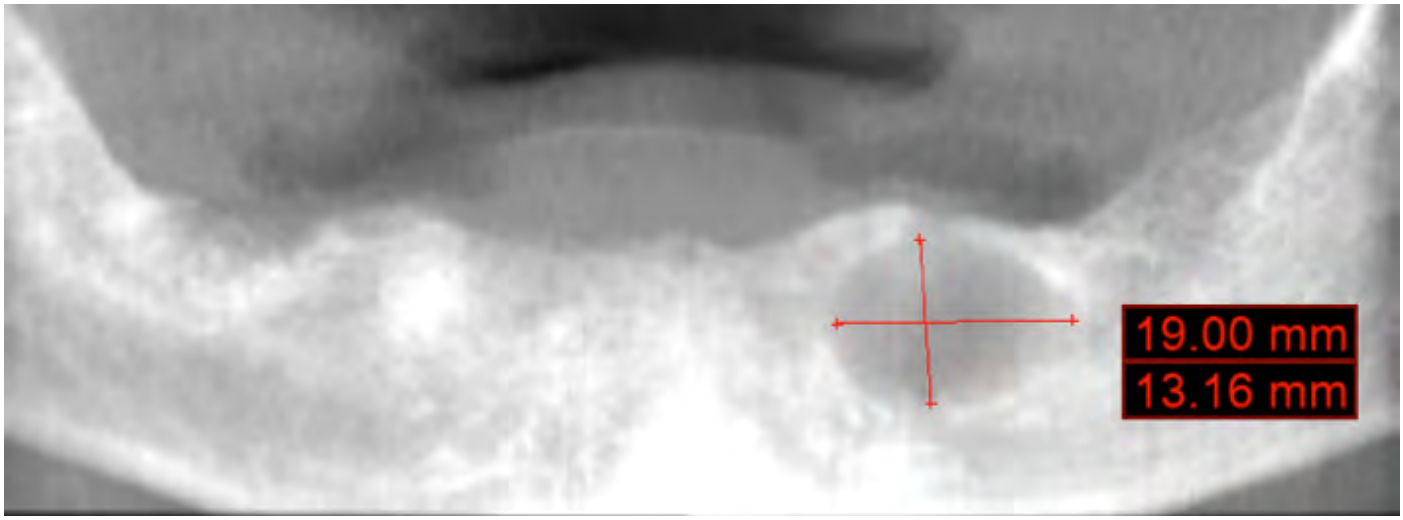

Figura. 1. Medición estado inicial.

Antes del inicio de la cirugía, el paciente fue debidamente informado de todo el procedimiento que se le iba a realizar y con el consentimiento informado entregado y firmado por el paciente.

Se realizó anestesia locoregional de manera infiltrativa y perilesional, tanto por zona vestibular como por zona lingual. Una vez comprobado el efecto anestésico, se realizó una incisión crestal aproximadamente desde la posición del 34 a la del 36, continuándose con un ligero despegamiento de los tejidos (Figuras 2-3). El quiste a nivel crestal se deja intuir en una pe

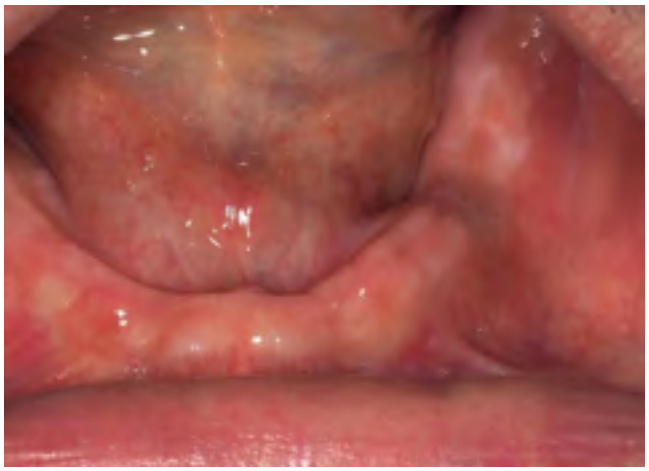

Figura. 2. Inicial.

Figura. 3. Incisión.

Revista Andaluza de
Cirugía Bucal

queña comunicación y con pieza de mano y fresa de tungsteno se aumenta dicha comunicación para tener un mejor acceso (Figuras 4-5). Mediante la utilización

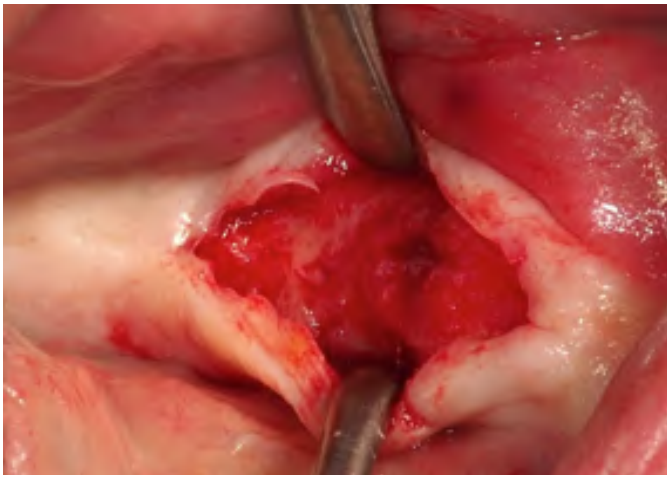

Figura. 4. Despegamiento.

Figura. 5. Desarrollo 1.

de cucharilla se va despegando la bolsa quística de las paredes, primero en la zona más coronal y poco a poco profundizando hasta su porción más apical, hasta conseguir extraer la totalidad de la capsula quística (introducida en un bote para su análisis en anatomía patológica) (Figuras 6-8). La sutura de la incisión se

Figura. 6. Desarrollo 2.

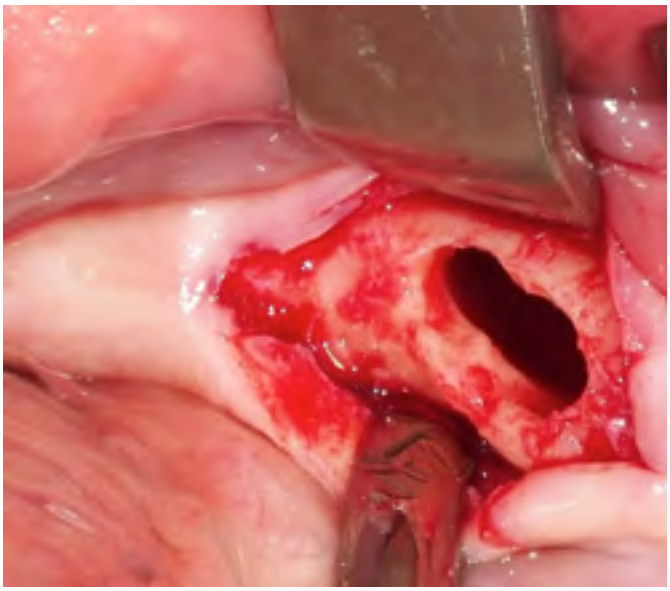

Figura. 7. Desarrollo 3.

Figura. 8. Final.

realizó con monofilamento 5/0 (Figura 9) y posteriormente, se precedió a explicar las normas postoperatorias, se le recetó antiinflamatorios y analgésicos y se le citó una semana después para su revisión.

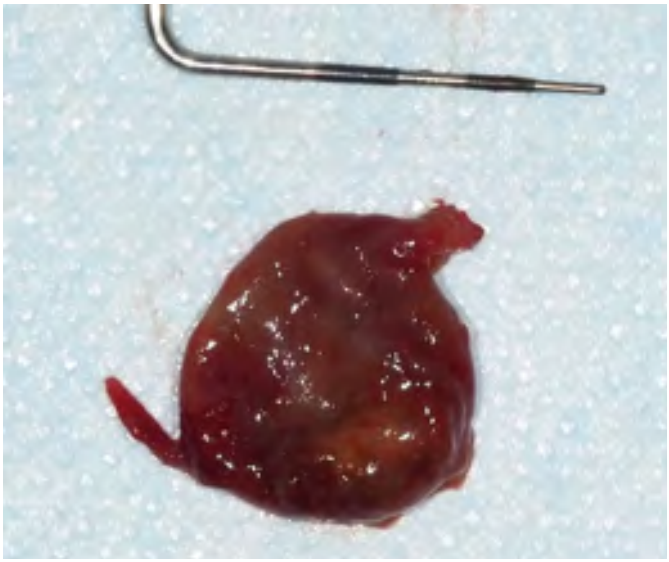

Figura. 9. Muestra para AP.

DISCUSIÓN

La literatura indica que los quistes radiculares son los quistes más frecuentes en las mandíbulas10. Se tratan inicialmente con enucleación. Solo los quistes radiculares grandes se tratan con descompresión cuando la enucleación pueda dañar las estructuras circundantes, o en el caso de pacientes geriátricos y de alto riesgo.[11]

El manejo de los quistes en relación con sus tamaños continúa siendo discutido. Jeong y col. Llegaron a la conclusión que el tamaño inicial del quiste influye en el resultado de la descompresión[12], mientras que Anavi et al. no encontraron ninguna influencia del tamaño del quiste inicial en el resultado de la descompresión. Sin embargo, la descompresión seguida de enucleación se utiliza con mayor frecuencia cuando el diámetro del quiste excede los 40 mm.[13]

La relación entre la edad del paciente y la tasa de reducción del tamaño del quiste después del tratamiento aún no está clara. Algunos estudios han encontrado que la edad del paciente es un factor importante en el proceso de curación del quiste[14], mientras que otros no han podido encontrar una correlación.[11]

La reparación en sí y la capacidad de poder hacerlo, del hueso, puede verse afectada en pacientes en condiciones patológicas; debido a lo cual la GBR se ha aplicado como técnica complementaria para los defectos óseos después de la eliminación de quistes maxilares en humanos con buenos resultados.[11,12]

En el estudio de Santamaria & cols. se observó que hubo una restitución progresiva de la cavidad quística residual por tejido calcificado. Obteniendo una respuesta ósea reparadora similar en todos los grupos a los seis meses de seguimiento, independientemente de si se utilizó una membrana o no.[15]

Según Chiapasco & cols. existen muchos estudios que apoyan el uso de injertos óseos autógenos o materiales aloplásticos para reducir el riesgo de fractura mandibular y acortar el período de curación después de la enucleación del quiste, aunque los resultados de este estudio muestran que se obtuvo curación sin complicaciones y regeneración espontánea del hueso en todos casos sin uso de ningún tipo de material de injerto. El proceso de curación fisiológica, con su reorganización mediante el coágulo de sangre, fue suficiente para una espontánea regeneración ósea, incluso en presencia de grandes cavidades residuales.[16]

CONCLUSIONES

La enucleación y legrado son los métodos de tratamiento quirúrgico más utilizados siempre que sea posible.

El defecto óseo después de la enucleación está completamente rodeado por paredes óseas sólidas separadas del sitio de abordaje facilitando un coágulo estable que conduce a un proceso de curación regular y seguro.

Las principales ventajas de la descompresión son que ahorra tejido, minimiza la probabilidad de daño a las estructuras adyacentes. Las desventajas de la descompresión incluyen la duración del tratamiento, la incomodidad y la dependencia del cumplimiento del paciente.

BIBLIOGRAFÍA

1. Killey HC, Kay LW, Seward GR. Benign cystic lesions of the jaws, their diagnosis and treatment, ed 3. Edinburgh: Churchill Livingstone, 1977:18–28, 33–44.

2. Ochsenius G, Escobar E, Godoy L, Peñafiel C. Odontogenic cysts:analysis of 2,944 cases in Chile. Med Oral Patol Oral Cir Bucal 2007;12:85–91.

3. Parkar MI, Belgaumi UI, Suresh KV, et al. Bilaterally symmetrical infected radicular cysts: Case report and review of literature. J Oral Maxillofac Surg Med Pathol 2017;29:458–62.

4. Karam N, Karam F, Nasseh I, et al. Residual cyst with a misleading clinical and radiological appearance. J Oral Maxillofac Radiol 2013;1:17–20.

5. Wright JM, Odell EW, Speight PM, et al. Odontogenic tumors, WHO 2005: where do we go from here? Head Neck Pathol 2014;8:373–82.

6. Nyimi BF, Yifang Z, Liu B. The changing landscape in treatment of cystic lesions of the jaws. J Int Prev Community Dent 2019 Aug 6;9:328-337

7. Huang IY, Lai ST, Chen CH, Chen CM, Wu CW, Shen YH Surgical management of ameloblastoma in children. Oral Surg Oral Med Oral Pathol Oral Radiol Endod 2007;104: 478-85

8. Zhao YF, Wei JX, Wang SP Treatment of odontogenic keratocysts: A follow-up of 255 Chinese patients. Oral Surg Oral Med Oral Pathol Oral Radiol Endod 2002;94:151-6

9. Ji-Su O, Jae-Seek Y, Su-Gwan K Clinical and histomorphometric evaluation of decompression followed by enucleation in the treatment of odontogenic keratocyst. J Dent Sci 2018;13:329-33.

10. Demirkol M, Ege B, Yanik S, Aras MH, Ay S. Clinicopatho logical study of jaw cysts in southeast región of Turkey. Eur J Dent. 2014;8:107-11.

11. Marin S, Kirnbauer B, Rugani P, Mellacher A, Payer M, Jakse N. The effectiveness of decompression as initial treatment for jaw cysts: A 10year retrospective study. Med Oral Patol Oral Cir Bucal. 2019 Jan 1;24:47-52.

12. Jeong HG, Hwang JJ, Lee SH, Nam W. Effect of decompression for patients with various jaw cysts based on three-dimensional computed tomography analysis. Oral Surg Oral Med Oral Pathol Oral Radiol. 2017;123:445-52.

13. Anavi Y, Gal G, Miron H, Calderon S, Allon DM. Decompression of odontogenic cystic lesions: clinical long-term study of 73 cases. Oral Surg Oral Med Oral Pathol Oral Radiol Endod. 2011;112:164-9.

14. Park HS, Song IS, Seo BM, Lee JH, Kim MJ. The effectiveness of decompression for patients with dentigerous cysts, keratocystic odontogenic tumors, and unicystic ameloblastoma. J Korean Assoc Oral Maxillofac Surg. 2014;40:260-5.

15. J. Santamaria, A. M, Garcia, J. C. de Vicente, S. Landa, J. S. L@ez-Arranz: Bone regeneration after radicular cyst removal with and without guided bone regeneration. Int. J. Oral 34axillofac. Surg. 1998; 27: 118-120.

16. Chiapasco M, Rossi A, Motta JJ, Crescentini M: Spontaneous bone regeneration after enucleation of large mandibular cysts: a radiographic computed analysis of 27 consecutive cases. J Oral Maxillofac Surg 2000; 58: 942-948.

biohorizons camlog

Dentsply Sirona

oxtein

Osteògenos Dental Surgical Devices

NORIS Medical® ENGINEERED FOR HEALTH

NORMON DENTAL

KLOCKNER®

inibsa DENTAL

NORMAS DE PUBLICACIÓN

La Revista Andaluza de Cirugía Bucal publica artículos científicos relacionados con el campo de la Cirugía Bucal que sean de interés para cualquier odontoestomatólogo que desarrolle dicha área en su práctica profesional.

El Comité Editorial seguirá de forma estricta las directrices expuestas a continuación, siguiendo la normativa de Vancouver. Los artículos que no se sujeten a ellas serán devueltos para corrección, de forma previa a la valoración de su publicación.

Todos los artículos remitidos a esta revista deberán ser originales, no publicados ni enviados a otra publicación, siendo el autor el único responsable de las afirmaciones sostenidas en él.

Todos aquellos autores que quieran mandar su artículo científico podrán hacerlo enviándolo vía e-mail a **revista@aacib.es** con copia a **danieltl@us.es**, enviando un archivo con el texto del manuscrito en formato Word para PC, y las imágenes en archivos distintos en formato TIFF o JPG.

TIPOS DE ARTÍCULOS

1. Artículos originales, que aporten nuevos datos clínicos o de investigación básica relacionada con la Cirugía Bucal.

2. Revisiones y puesta al día que supongan la actualización, desde un punto de vista crítico científico y objetivo, de un tema concreto. No existe limitación en el número de citas bibliográficas, si bien se recomienda al autor o autores, que sean las mínimas posibles, así como que sean pertinentes y actualizadas. Además, dado el interés práctico de esta publicación, el texto debe estar apoyado en un adecuado material iconográfico.

3. Resúmenes comentados de literatura actual. Serán encargados por la Revista a personas cualificadas e interesadas en realizar una colaboración continuada.

4. Casos clínicos, relacionados con problemas poco frecuentes o que aporten nuevos conceptos terapéuticos, serán publicados en esta sección. Deben contener documentación clínica e iconográfica completa pre, per y postoperatoria, y del seguimiento ulterior, así como explicar de forma clara el tratamiento realizado. El texto debe ser conciso y las citas bibliográficas limitarse a las estrictamente necesarias. Resultarán especialmente interesantes secuencias fotográficas de tratamientos multidisciplinarios de casos complejos o técnicas quirúrgicas.

5. Cartas al director que ofrezcan comentarios o críticas constructivas sobre artículos previamente publicados u otros temas de interés para el lector. Deben tener una extensión máxima de dos folios tamaño DIN-A4 escritos a doble espacio, centradas en un tema específico y estar firmadas. En caso de que se viertan comentarios sobre un artículo publicado en esta revista, el autor del mismo dispondrá de la oportunidad de respuesta. La pertinencia de su publicación será valorada por el Comité Editorial.

6. Otros, se podrán publicar, con un formato independiente, documentos elaborados por Comités de Expertos o Corporaciones de reconocido prestigio que hayan sido aceptados por el Comité Editorial.

AUTORES

Únicamente serán considerados como autores aquellos individuos que hayan contribuido significativamente en el desarrollo del artículo y que, en calidad de tales, puedan tomar pública responsabilidad de su contenido. Su número, no será, salvo en casos excepcionales, superior a 7. A las personas que hayan contribuido en menor medida les será agradecida su colaboración en el apartado de agradecimientos. Todos los autores deben firmar la carta de remisión que acompañe el artículo, como evidencia de la aprobación de su contenido y aceptación íntegra de las normas de publicación.

PRESENTACIÓN Y ESTRUCTURA DE LOS TRABAJOS

El documento debe ser enviado, en formato Word para PC sobre una página de tamaño DIN-A4 blanco, a 1,5 espacio de interlineado, con márgenes mínimos de 25 mm y con hojas numeradas. Asimismo, se enviarán las imágenes en formato JPG o TIFF en archivos independientes al documento, nunca insertadas en el texto.

Los artículos originales deberán seguir la siguiente estructura:

Primera página

Debe contener:

1. El título del artículo y un subtítulo no superior a 40 letras y espacios, en español.
2. El nombre y dos apellidos del autor o autores, con el (los) grado(s) académico(s) más alto(s) y la afiliación a una institución si así correspondiera.
3. El nombre del departamento(s) e institución(es) responsables.
4. La negación de responsabilidad, si procede.
5. El nombre del autor responsable de la correspondencia sobre el documento.
6. La(s) fuente(s) de apoyo en forma de subvenciones, equipo o fármacos y el conflicto de intereses, si hubiera lugar.

Resumen

Una página independiente debe contener, el título del artículo y el nombre de la revista, un resumen estructurado del contenido del mismo, no superior a 200 palabras, y el listado de palabras clave en español. Las palabras clave serán entre 3 y 10 términos o frases cortas de la lista del «Medical Subject Headings (MeSH)» del «Index Medicus».

Los trabajos de investigación originales contendrán resúmenes estructurados, los cuales permiten al lector comprender rápidamente, y de forma ordenada el contenido fundamental, metodológico e informativo del artículo. Su extensión no debe ser superior a 200 palabras y estará estructurado en los siguientes apartados: introducción (fundamento y objetivo), material y metodología, resultados y conclusiones.

Introducción

Debe incluir los fundamentos y el propósito del estudio, utilizando las citas bibliográficas estrictamente necesarias. No se debe realizar una revisión bibliográfica exhaustiva, ni incluir datos o conclusiones del trabajo que se publica.

Material y metodología

Será presentado con la precisión que sea conveniente para que el lector comprenda y confirme el desarrollo de la investigación. Métodos previamente publicados como índices o técnicas deben describirse solo brevemente y aportar las correspondientes citas, excepto que se hayan realizado modificaciones en los mismos. Los métodos estadísticos empleados deben ser adecuadamente descritos, y los datos presentados de la forma menos elaborada posible, de manera que el lector con conocimientos pueda verificar los resultados y realizar un análisis crítico. En la medida de lo posible las variables elegidas deberán ser cuantitativas, las pruebas de significación deberán presentar el grado de significación y si está indicado la intensidad de la relación observada y las estimaciones de porcentajes irán acompañadas de su correspondiente intervalo de confianza. Se especificarán los criterios de selección de individuos, técnica de muestreo y tamaño muestral, empleo de aleatorización y técnicas de enmascaramiento. En los ensayos clínicos y estudios longitudinales, los individuos que abandonan los estudios deberán ser registrados y comunicados, indicando las causas de las pérdidas. Se especificarán los programas informáticos empleados y se definirán los términos estadísticos, abreviaturas y símbolos utilizados

En los artículos sobre ensayos clínicos con seres humanos y estudios experimentales con animales, deberá confirmarse que el protocolo ha sido aprobado por el Comité de Ensayos Clínicos y Experimentación Animal del centro en que se llevó a cabo el estudio, así como que el estudio ha seguido los principios de la Declaración de Helsinki de 1975, revisada en 1983.

Los artículos de revisión deben incluir la descripción de los métodos utilizados para localizar, seleccionar y resumir los datos.

Resultados

Aparecerán en una secuencia lógica en el texto, tablas o figuras, no debiendo repetirse en ellas los mismos datos. Se procurará resaltar las observaciones importantes

Discusión

Resumirá los hallazgos relacionando las propias observaciones con otros estudios de interés y señalando las aportaciones y limitaciones de unos y otros. De ella se extraerán las oportunas conclusiones, evitando escrupulosamente afirmaciones gratuitas y conclusiones no apoyadas completamente por los datos del trabajo.

Agradecimientos

Únicamente se agradecerá, con un estilo sencillo, su colaboración a personas que hayan hecho contribuciones sustanciales al estudio, debiendo disponer el autor de su consentimiento por escrito.

Bibliografía

Las citas bibliográficas deben ser las mínimas necesarias. Como norma, no deben superar el número de 30, excepto en los trabajos de revisión, en los cuales el número será libre, recomendando, no obstante, a los autores, que limiten el mismo por criterios de pertinencia y actualidad. Las citas serán numeradas correlativamente en el texto, tablas y leyendas de las figuras, según el orden de aparición, siendo identificadas por números arábigos en superíndice.

Se recomienda seguir el estilo de los ejemplos siguientes, que está basado en el Método Vancouver, «Samples of Formatted References for Authors of Journal Articles», que se puede consultar en la siguiente web:https://www.nlm.nih.gov/bsd/uniform_requirements.html

Se emplearán los nombres abreviados de las revistas de acuerdo al «Abridged Index Medicus Journal Titles», basado en el «Index Medicus». Puede consultarlo aquí (https://www.nlm.nih.gov/bsd/aim.html)

Es recomendable evitar el uso de resúmenes como referencias, y no se aceptará el uso de «observaciones no publicadas» y «comunicaciones personales». Se mencionarán todos los autores si son menos de seis, o los tres primeros y et al, cuando son siete o más.

Tablas

Deben presentarse en hojas independientes numeradas según su orden de aparición en el texto con números arábigos. Se emplearán para clarificar puntos importantes, no aceptándose la repetición de datos bajo la forma de tablas y figuras. Los títulos o pies que las acompañen deberán explicar el contenido de las mismas.

Figuras

Serán consideradas figuras todo tipo de fotografías, gráficas o dibujos, deberán clarificar de forma importante el texto y su número estará reducido al mínimo necesario.

Se les asignará un número arábigo, según el orden de aparición en el texto, siendo identificadas por el término «Figura», seguido del correspondiente guarismo.

Los pies o leyendas de cada una deben ir indicados y numerados.

Las imágenes deben enviarse, preferentemente en formato JPG o TIFF, con una resolución de 300 píxeles por pulgada, nunca pegadas en el documento de texto.

AUTORIZACIONES EXPRESAS DE LOS AUTORES A RACIB

Los autores que envíen sus artículos a RACIB para su publicación, autorizan expresamente a que la revista reproduzca el artículo en la página web de la que RACIB es titular.