

Revista Andaluza de

# Cirugía Bucal

Año 2025 / N° 32



## VII CONGRESO AACIB

Granada, 4 de octubre de 2025



Revista Andaluza de  
**Cirugía Bucal**

**DIRECTORES:**

José Luis Gutiérrez Pérez  
Daniel Torres Lagares

**EDITORES:**

Aida Gutiérrez Corrales  
Ignacio Fernández Asián

**COMITÉ EDITORIAL:**

Rogelio Álvarez Marín  
Iñigo Fernández - Figares Conde  
M<sup>a</sup> Ángeles Serrera Figallo



**Ancladen**  
WHERE PASSION MEETS PRECISION

**KLOCKner**  
MEDICAL Group



Editada en Sevilla, por la Unidad de Docencia,  
Investigación y Transferencia en Cirugía Bucal de Sevilla (UDIT-CBS).  
Maquetación y diseño: OnNet Center SL  
ISSN: 2530 - 4135

## Sumario

---

- Editorial ..... 4-5
- Posters presentados en el IV Congreso AACIB ..... 9 - 68
- Noticias /CURSOS..... 70 - 77
- Normas de publicación ..... 78 - 79
- Patrocinadores AACIB ..... 80



### SECIB Sevilla 2028 – La Cirugía Bucal con Alma Andaluza

Queridos compañeros y compañeras de la Asociación Andaluza de Cirugía Bucal (AACIB):

El año 2028 marcará una cita muy especial para todos los que compartimos la pasión por la cirugía bucal. La ciudad de Sevilla será la anfitriona del próximo Congreso Nacional de la Sociedad Española de Cirugía Bucal (SECIB), y, con ello, nuestra tierra volverá a situarse en el epicentro de la ciencia, la docencia y la convivencia profesional. Sevilla, con su luz, su historia y su hospitalidad, nos abrirá las puertas para celebrar un encuentro inolvidable.

Este congreso no será solo un foro científico de primer nivel; será, sobre todo, una gran celebración colectiva de nuestra profesión y de nuestra identidad andaluza. La cirugía bucal vive un momento apasionante, con avances extraordinarios en regeneración tisular, implantología y cirugía digital. ¿Qué mejor escenario que nuestra región –referente en talento, innovación y humanidad– para mostrar al resto del país el vigor con el que Andalucía impulsa esta especialidad?

Pero un congreso como este solo cobra sentido si se construye entre todos. Por eso, queremos hacer un llamamiento a cada socio de la AACIB, a cada compañero, a cada estudiante y a cada amigo de la cirugía bucal: os invitamos a participar activamente en la organización y el desarrollo del SECIB Sevilla 2028, aportando vuestras ideas, vuestra energía y vuestro entusiasmo. Este es el momento de unir esfuerzos y demostrar, una vez más, que en Andalucía sabemos combinar el rigor científico con la alegría de compartir.

Al frente de este ilusionante proyecto nos encontramos los tres firmantes de esta misiva, Daniel Torres, José Luis Gutiérrez y David Gallego, quienes asumimos conjuntamente la presidencia del congreso con compromiso, experiencia y una enorme ilusión. Nuestro objetivo es representar el espíritu con el que queremos vivir este encuentro: profesionalidad, cercanía y pasión por lo que hacemos. Estamos seguros de que, desde la AACIB, sus socios y compañeros contaremos con toda la ayuda y disposición para colaborar en todo lo necesario, con la certeza de que, trabajando juntos, conseguiremos un congreso de referencia, tanto nacional como internacional.

El programa científico será, sin duda, de altísimo nivel, con ponentes de prestigio, talleres prácticos, casos clínicos compartidos y un espacio para la innovación, la investigación y la reflexión ética. Pero junto a la ciencia, Sevilla 2028 será también un congreso con alma, un encuentro donde no faltarán los momentos para disfrutar de nuestra cultura, de nuestra gastronomía y de la alegría que nos define. Habrá cenas inolvidables bajo el embrujo de la Giralda, música, arte y paseos por esa ciudad que enamora a quien la visita. Porque tan importante como aprender es convivir y tan valiosa como el conocimiento es la amistad que se forja entre colegas que comparten vocación y sueños.



Queremos que este congreso sea un homenaje a la odontología andaluza, a su historia y a su futuro. Que los jóvenes sientan orgullo de formar parte de una comunidad profesional sólida y comprometida. Que los más veteranos disfruten viendo cómo sus enseñanzas florecen en nuevas generaciones de cirujanos bucales. Y que todos, juntos, hagamos de Sevilla 2028 un punto de encuentro donde la ciencia, la ética y la emoción se den la mano.

Os animamos, pues, a colaborar con el comité organizador y científico, con ilusión y, por supuesto, a asistir y vivir intensamente este congreso que, sin duda, quedará grabado en nuestra memoria colectiva. Porque cuando la ciencia se une al alma, cuando el conocimiento se comparte entre amigos y cuando Sevilla se viste de gala para recibirnos, no hay duda: la cirugía bucal también se celebra.

Nos vemos en Sevilla, en 2028 – donde la ciencia brillará con acento andaluz.

Prof. Dr. Daniel Torres Lagares  
Prof. Dr. José Luis Gutiérrez Pérez  
Dr. David Gallego Romero

Presidentes del Congreso SECIB Sevilla 2028



- Técnicas de oseodensificación para elevación del seno maxilar.  
Reporte de un caso clínico ..... 8 - 9
- A propósito de un caso clínico. Exodoncia premolar inferior supernumerario ..... 10 - 11
- Posible asociación de la expresión de HBG1HBG2 en sangre periférica ..... 12 - 13
- Tasa de supervivencia de implantes postextracción en alvéolos infectados ..... 14 - 15
- Anomalías dentales prevalencia, patrones de asociación y relación con la edad dental  
..... 16 - 17
- Estrategias de regeneración ósea post-explantación ..... 18 - 19
- Empleo de la técnica DTR para la colocación de implantes inmediatos ..... 20 - 21
- Carga inmediata tras fractura del central superior izquierdo con injerto conectivo libre  
..... 22 - 23
- Herramientas digitales para procedimientos regenerativos en cirugía oral ..... 24 - 25
- Carga inmediata en arcada superior completa ..... 26 - 27
- Optimización biomecánica de la mordida humana utilizando análisis numérico ..... 28 - 29
- Manejo del maxilar atrófico mediante elevación de seno e implantes ..... 30 - 31

• Regeneración ósea con láminas y bloques corticales autólogos vs xenogénicos .....	32 - 33
• Cirugía regenerativa de encía queratinizada mediante injerto de tejido .....	34 - 35
• CBT sectorial vs CBCT completo .....	36 - 37
• Manejo integral de implantes .....	38 - 39
• Actualización en el protocolo de autotransplante dental .....	40 - 41
• Cirugía guiada en implantes inmediatos post extracción con carga inmediata .....	42 - 43
• Tratamiento en periimplantitis implantoplastia o tratamiento quirúrgico vs uso de laser Eryag .....	44 - 45
• Detención y monitorización del cáncer oral a través de la biopsia líquida .....	46 - 47
• Regeneración ósea mediante la técnica de Khoury en el sector posterior mandibular .....	48 - 49
• Eficacia clínica y funcional de los implantes dentales cortos .....	50 - 51
• Implantes inmediatos, estrategias para evitar el colapso de tejidos blancos .....	52 - 53
• Protocolo clínico de actuación en implantes en el sector posterior .....	54 - 55
• Palatal shield technique .....	56 - 57
• Enfoque quirúrgico vs conservador de la enfermedad periimplantaria .....	58 - 59
• Trimodal approach tras fractura del central superior izquierdo .....	60 - 61
• Uso local de minociclina en implantes postextracción .....	62 - 63
• Extracellular vesicles from grape must .....	64 - 65
• Sustainable preparation of solid lipid nanoparticles .....	66 - 67

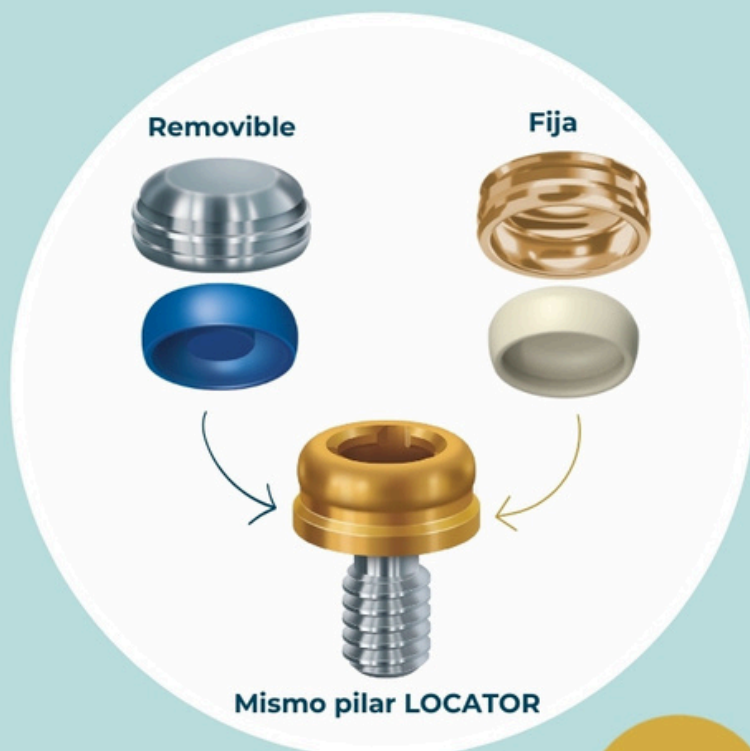

# Dos cosas no sabes sobre



1

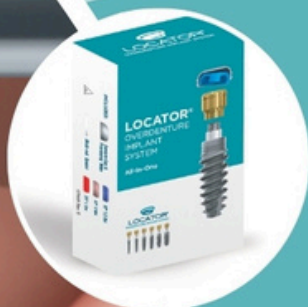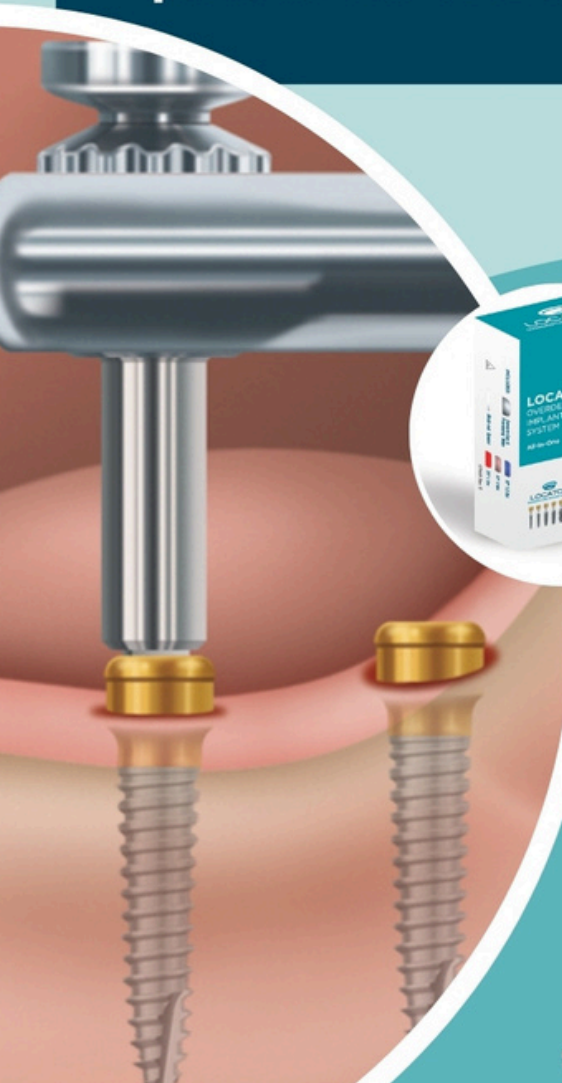
**Locator FIXED™**  
De prótesis  
removable a fija,  
utilizando los mismos  
pilares LOCATOR.



2

**Mini-Implantes**  
**CRESTAS MUY**  
**ESTRECHAS**

**Desde Ø 2.4 mm**



Ø 2.4 mm    Ø 2.9 mm



Esríbenos



## TÉCNICA DE OSEODENSIFICACIÓN PARA ELEVACIÓN DEL SENO MAXILAR: REPORTE DE UN CASO CLÍNICO

Autores: Irene Batuecas Fraile (JMAP Formación Sevilla) , Juan Manuel Acuña Pedrosa (JMAP Formación Sevilla),  
Nuria Duque Alonso (JMAP Formación Sevilla)

### ANTECEDENTES

La oseodensificación es una técnica quirúrgica que se fundamenta en dos supuestos esenciales: propiedades biológicas del hueso y la utilización de fresas especializadas (Densah®), diseñadas para preparar el lecho quirúrgico sin provocar pérdida ósea. Estas fresas operan a velocidades de 800 a 1500 RPM en sentido antihorario, lo que permite compactar el hueso circundante, aumentar su densidad y estimular la formación de nuevo tejido óseo.

### OBJETIVOS

Evaluar clínica y radiográficamente los efectos de la oseodensificación en la elevación crestal del suelo sinusal. Métodos: Se trató a un paciente para la rehabilitación del primer molar superior derecho (pieza 16), en una zona edéntula. Las imágenes diagnósticas mostraron un hueso remanente de 4,5 mm. Se planificó una elevación del seno maxilar con injerto óseo utilizando fresas Densah® y la colocación inmediata de un implante. Como material de injerto se empleó Bio-Oss® de partícula pequeña, el cual fue compactado mediante fresas Versah en rotación antihoraria a 150 rpm, sin irrigación, hasta alcanzar una profundidad de 12 mm. Después de realizar el injerto, se colocó un implante Straumann BLT® de 4,1 mm × 10 mm, aplicando fibrina rica en plaquetas (PRF). Se obtuvo una estabilidad primaria de 60 N/cm.

### RESULTADOS

Las radiografías postoperatorias evidenciaron un aumento vertical de aproximadamente 8mm en la altura ósea. Tras un período de cicatrización de cinco meses, la medición con el dispositivo Osstell® arrojó un valor de estabilidad del implante de 81.

### CONCLUSIONES

La elevación del seno maxilar mediante oseodensificación se presenta como una opción terapéutica eficaz para restaurar el volumen óseo disponible y mejorar la calidad del hueso en casos de altura ósea insuficiente en la región subantral.

### PALABRAS CLAVES

Osseodensification  
Bone density  
Primary stability  
Autografting  
Torque insertion

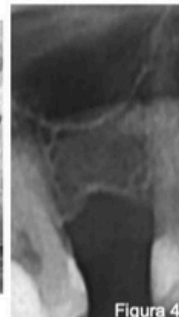
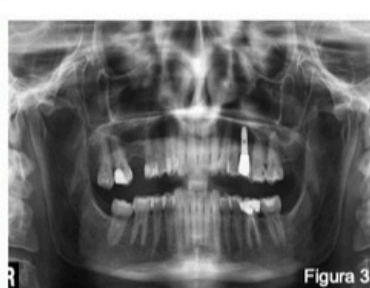
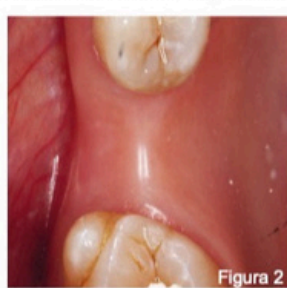
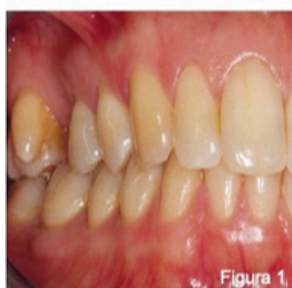## Técnica de oseodensificación para elevación de seno maxilar; reporte de un caso clínico

**Batuecas Fraile I. Acuña Pedrosa JM. Duque Alonso N. Martínez Rodríguez M.**  
Máster Propio de formación permanente en cirugía Bucal , implantología y Periodoncia  
Universidad Europea Miguel de Cervantes (UEMC)

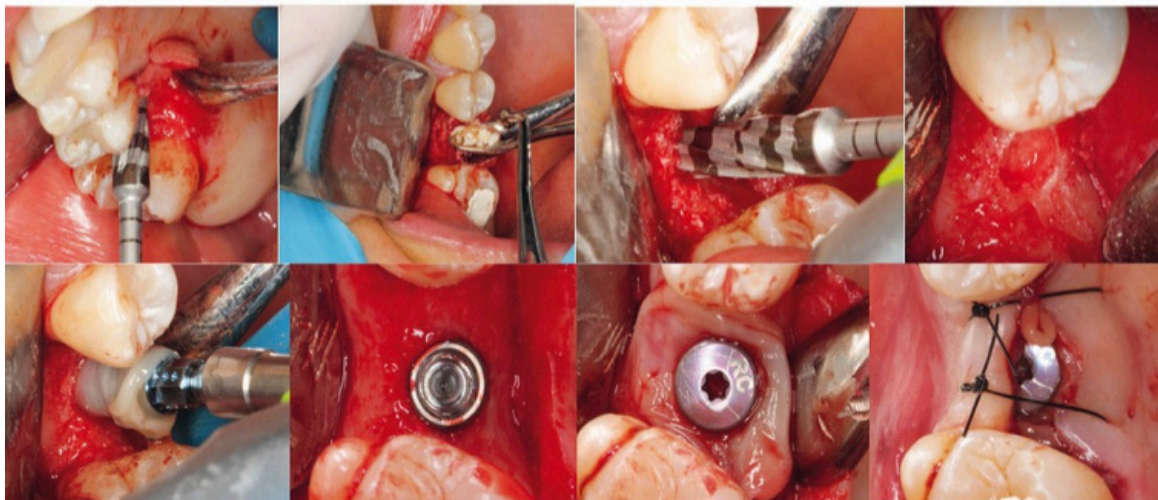
### Introducción

La oseodensificación es una técnica quirúrgica que se fundamenta en dos supuestos esenciales: propiedades biológicas del hueso y la utilización de fresas especializadas (Densah®), diseñadas para preparar el lecho quirúrgico sin provocar pérdida ósea. Estas fresas operan a velocidades de 800 a 1500 RPM en sentido antihorario, lo que permite compactar el hueso circundante, aumentar su densidad y estimular la formación de nuevo tejido óseo.



### Descripción del caso

Paciente tratado para rehabilitar espacio edéntulo correspondiente al molar superior derecho (16) con altura ósea inicial de 4.5 mm. Se realizó elevación de seno maxilar con fresas Densah burs®, injerto con Bio-Oss y colocación inmediata de un implante Straumann BLT® (4.1 × 10 mm) junto con PRF, logrando estabilidad primaria de 60 N/cm. Las imágenes postoperatorias evidenciaron un aumento óseo vertical. Tras 5 meses, se expuso el implante, se tomó impresión y se colocó una corona de zirconio atornillada. La estabilidad final fue de 81 con Osstell®.



### Discusión

La oseodensificación permite preparar el lecho implantario de forma más segura y predecible. La aplicación de esta técnica ha aportado un nuevo enfoque al levantamiento del seno maxilar, más sencillo, más seguro, con alta previsibilidad y menor morbilidad para el paciente.

### Conclusión

La elevación del suelo del seno maxilar mediante oseodensificación es una alternativa válida para restaurar la cantidad de hueso disponible y también aumenta la calidad ósea en casos de altura ósea insuficiente bajo el seno maxilar.





## A PROPÓSITO DE UN CASO CLÍNICO: EXODONCIA PREMOLAR INFERIOR SUPERNUMERARIO.

Autores: José Alfredo Tassan Din Vivanco (Clínica Dental Santiponce/ JMAP formación Universidad Europea Miguel de Cervantes) , Juan Manuel Acuña Pedrosa(JMAP formación Universidad Europea Miguel de Cervantes), Nuria Duque Alonso(JMAP formación Universidad Europea Miguel de Cervantes).

### INTRODUCCIÓN

Los dientes supernumerarios o hiperodoncia, pueden estar presentes en dentición primaria, mixta o permanente, con mayor frecuencia en maxilar superior y el sexo masculino. Las principales complicaciones son alteraciones estéticas y oclusión, transformaciones en lesiones quísticas y tumorales, interferencia en tratamiento de ortodoncia, rizólisis, algias faciales.

### OBJETIVOS

El objetivo es mostrar la cirugía de una extracción de un premolar supernumerario inferior abordar la extracción mediante un colgajo mucoperiostico y osteotomía con baja velocidad.

### MATERIAL Y MÉTODO

Mujer 24 años, acude a consulta por dolor en zona radicular de los dientes 34 y 35, se realiza ortopantomografía y CBCT donde se observa la presencia de un diente supernumerario incluido ubicado en posición lingual , el plan de tratamiento es extraer el diente ,se utilizó anestesia lidocaína 2% técnica infiltrativa, incisión intrasulcular de 36 a 33 con elevación de colgajo mucoperiostico y osteotomía con fresa redonda hasta ver porción coronal del supernumerario y su posterior remoción con botador recto, se realiza lavado con suero fisiológico , sutura supramid 4/0 y medicación e indicaciones postquirúrgicas (Ibuprofeno 600 mg c/8horas durante 3 días, enjuagues con Clorhexidina 0,12 % 2 veces al día, dieta blanda y su revisión a los 10 días para puntos y control).

### DISCUSIÓN

Los dientes supernumerarios, pueden ser únicos o múltiples, uni o bilaterales, erupcionados o retenidos, eumórficos o heteromórficos, su prevalencia en dentición permanente es 0,5 y 3,8% y en dentición desidia 0,3 y 0,6%, con mayor frecuencia en varones.

### CONCLUSIONES

Los dientes supernumerarios que presenten clínica deben ser extraídos, para evitar complicaciones estéticas, oclusales o patológicas.

## A PROPÓSITO DE UN CASO CLÍNICO: EXODONCIA PREMOLAR INFERIOR SUPERNUMERARIO.

Tassan Din Vivanco JA, Acuña Pedrosa JM, Duque Alonso N.  
Máster Propio de formación permanente en cirugía Bucal , implantología y Periodoncia  
Universidad Europea Miguel de Cervantes (UEMC)

### • INTRODUCCIÓN:

Los dientes supernumerarios, o hiperodoncia, pueden estar presentes en la dentición primaria, mixta o permanente, con mayor frecuencia en el maxilar superior y en el sexo masculino. Las principales complicaciones son: alteraciones estéticas y oclusales, transformación en lesiones quísticas o tumorales, interferencia en tratamientos de ortodoncia, rizólisis y algias faciales.

### • OBJETIVO:

Presentar la cirugía de extracción de un premolar supernumerario inferior, abordada mediante colgajo mucoperióstico y osteotomía a baja velocidad.

### • MATERIAL Y MÉTODO:

Paciente femenina de 24 años, acude a consulta por dolor en la zona radicular de los dientes 34 y 35. Se realiza ortopantomografía y CBCT, donde se observa la presencia de un diente supernumerario incluido en posición lingual.

El plan de tratamiento consistió en la extracción del diente. Se utilizó anestesia con lidocaína al 2% mediante técnica infiltrativa. Se practicó incisión intrasulcular de 36 a 33, con elevación de colgajo mucoperióstico y osteotomía con fresa redonda hasta exponer la porción coronal del supernumerario, para posteriormente removerlo con botador recto.

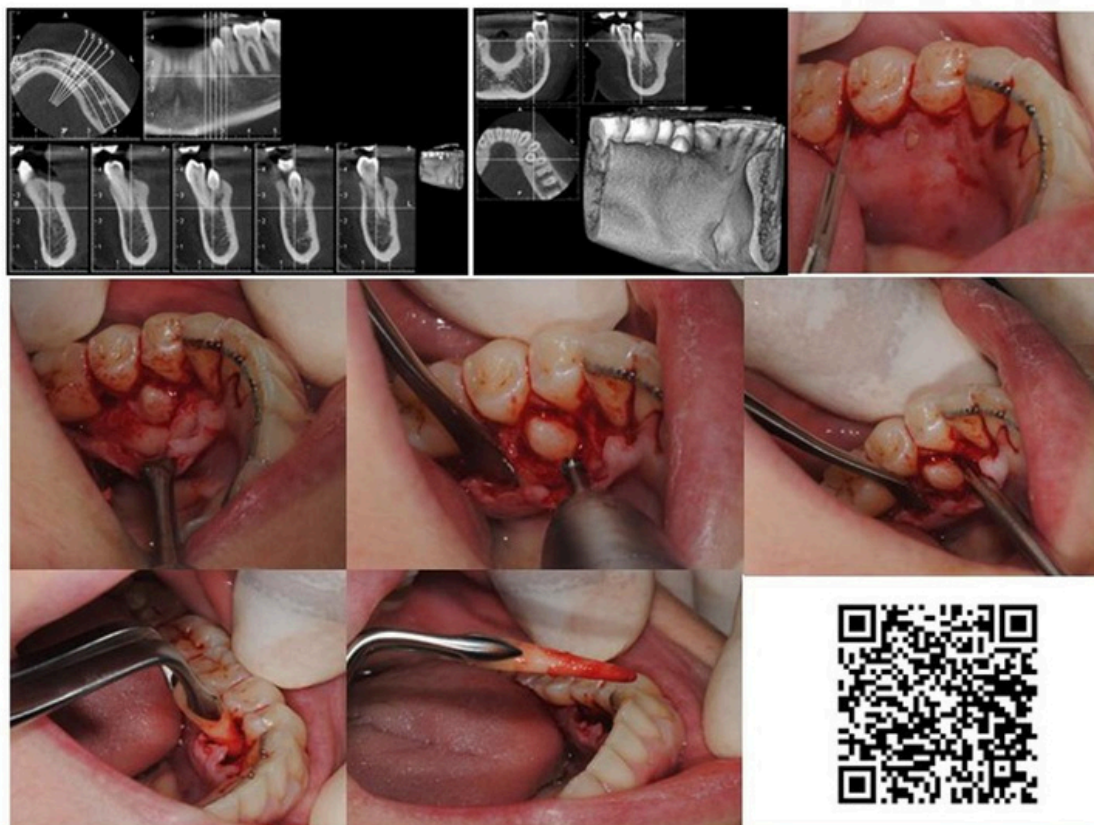
Se realizó lavado con suero fisiológico, sutura con Supramid 4/0 y se prescribieron indicaciones postquirúrgicas: ibuprofeno 600 mg cada 8 horas durante 3 días, enjuagues con clorhexidina al 0,12% dos veces al día, dieta blanda y revisión a los 10 días para retiro de puntos y control.

### • DISCUSIÓN:

Los dientes supernumerarios pueden ser únicos o múltiples, unilaterales o bilaterales, erupcionados o retenidos, eumórficos o heteromórficos. Su prevalencia en la dentición permanente es del 0,5 al 3,8% y en la dentición decidua del 0,3 al 0,6%, con mayor frecuencia en varones.

### • CONCLUSIONES:

Los dientes supernumerarios que presenten clínica deben ser extraídos para evitar complicaciones estéticas, oclusales o patológicas.



## POSIBLE ASOCIACIÓN DE LA EXPRESIÓN DE HBG1/HBG2 EN SANGRE PERIFÉRICA CON LA IMPACTACIÓN DENTAL: UN ESTUDIO EXPLORATORIO DE MICROARRAYS DE CASOS Y CONTROLES

Autores: Elena Oliva Ferrusola (Facultad de Odontología, Universidad de Sevilla), María Baus Domínguez (Facultad de Odontología, Universidad de Sevilla), Raquel Gómez Díaz (Servicio de Genómica y secuenciación, Institute of Biomedicine of Seville), Francisco Morón Civantos (Servicio de Genómica y secuenciación, Institute of Biomedicine of Seville), Rosana March Díaz (Servicio de Genómica y secuenciación, Institute of Biomedicine of Seville), Julieta Esquivel Cacheda (Servicio de Genómica y secuenciación, Institute of Biomedicine of Seville), Almudena Aguilera Saborrido (Servicio de Cardiología y cirugía cardiovascular, Hospital Universitario Virgen del Rocío), Nieves Romero Rodríguez (Servicio de Cardiología y cirugía cardiovascular, Hospital Universitario Virgen del Rocío), Daniel Torres Lagares (Facultad de Odontología, Universidad de Sevilla).

### INTRODUCCIÓN

La erupción dentaria es un complejo proceso biológico que involucra múltiples tejidos y señales coordinadas. Fallos en el proceso de señalización llevan a la impactación dental (ID), cuya etiología se ha asociado a múltiples factores, entre ellos genéticos.

### OBJETIVOS

Este estudio tiene como objetivo evaluar la influencia de la alteración de distintos genes en la erupción dentaria y su asociación en la impactación dental.

### MATERIAL Y MÉTODO

Se realizó un estudio prospectivo observacional de casos y controles aprobado por el Comité de Ética de la Investigación de los Hospitales Universitarios Virgen Macarena y Virgen del Rocío (Código: 0387-N-21). A cada paciente se le tomó una muestra de sangre periférica y una tomografía computerizada. A partir de la mismas se llevó a cabo un análisis de expresión genética tipo Affymetrix. Posteriormente se cruzaron los resultados mediante el software Transcriptome Analysis Console (TAC versión 4.0 Applied Biosystems TM, Thermo Fisher Scientific, Waltham, MA, EE. UU.) para el estudio de genes expresados de forma diferencial (p4) en pacientes con inclusiones vs pacientes sin inclusiones.

### RESULTADOS

Se obtuvieron resultados de 20 pacientes (IN (n=10); NO\_IN (n=10)). El análisis mostró diferencias estadísticamente significativas en la expresión de los genes HBG2 y HBG1 (FC=4,82; p

### DISCUSIÓN

La influencia genética, y la determinación de la expresión de moléculas relacionadas con la ID, pueden orientar al profesional en la extracción profiláctica de folículos dentales de dientes incluidos, que aún no pueden ser determinados radiológicamente. La investigación genética actual de los trastornos eruptivos identifica genes clave como RUNX2, PAX9, MSX1 y AINX2, cuya alteración se asocia a dientes retenidos. También intervienen vías como RANKL/OPG, PTHrP y CSF-1, esenciales en la resorción ósea. El estudio halló sobreexpresión de HBG1/HBG2, vinculada a persistencia de hemoglobina fetal (HbF). La HbF presenta una capacidad limitada para liberar el oxígeno a los tejidos periféricos, pudiendo su persistencia en la edad adulta comprometer la oxigenación tisular. Una disminución en la cantidad de oxígeno puede conllevar la incapacidad de generar suficiente ATP, mientras que aumentos excesivos de oxígeno (hiperoxia) pueden producir radicales reactivos perjudiciales. La expresión de RUNX2, MSX1 y PTHrP está modulada por los niveles de oxígeno.

### CONCLUSIONES

Estos hallazgos preliminares sugieren una posible implicación de la sobreexpresión de HBG1/HBG2 en el desarrollo de impactaciones dentarias. Se requieren estudios adicionales, validación independiente y análisis en tejido diana.



# POSIBLE ASOCIACIÓN DE LA EXPRESIÓN DE HBG1/HBG2 EN SANGRE PERIFÉRICA CON LA IMPACTACIÓN DENTAL: UN ESTUDIO EXPLORATORIO DE MICROARRAYS DE CASOS Y CONTROLES

Oliva Ferrusola, E.<sup>1</sup>; Baus Domínguez, M.<sup>1</sup>; Gómez Díaz, R.<sup>2</sup>; Morón Cívantos, F.<sup>2</sup>; March Díaz, R.<sup>2</sup>; Esquivel Casheda, J.<sup>2</sup>; Aguilera Saborido, A.<sup>3</sup>; Romero Rodríguez, N.<sup>3</sup>; Torres Lagares, D.<sup>1</sup>

**CBS** Cirugía Bucal Sevilla



1. Facultad de Odontología, Universidad de Sevilla.  
2. Servicio de Genética y Genómica, Instituto de Biología de Sevilla.  
3. Servicio de Cardiología y cirugía cardiovascular, Hospital Universitario Virgen del Rocío.

## INTRODUCCIÓN

Aunque existen investigaciones sobre genes relacionados con la ID, la evidencia sobre la predisposición genética a sufrirla aún es limitada [1]. Esta carencia, sumada a la importancia clínica de un diagnóstico temprano, subraya la necesidad de profundizar en la evaluación de polimorfismos genéticos que puedan incrementar la susceptibilidad a este fenómeno [2,3]. Asimismo, la aplicación de técnicas transcriptómicas ha abierto nuevas perspectivas para el estudio del desarrollo y patología dental [4].

## OBJETIVO

Determinar a través del análisis del ARN, por técnica Affymetrix®, la relación de la expresión de polimorfismos genéticos con la predisposición a sufrir una impactación dentaria.

## MATERIAL Y MÉTODO

Se realizó un estudio prospectivo observacional de casos y controles aprobado por el Comité de Ética de la Investigación de los Hospitales Universitarios Virgen Macarena y Virgen del Rocío (Código: 0387-N-21). A cada paciente se le tomó una muestra de sangre periférica y una tomografía computarizada. A partir de la mismas se llevó a cabo un análisis de expresión genética tipo Affymetrix®. Posteriormente se cruzaron los resultados mediante el software Transcriptome Analysis Console (TAC versión 4.0 Applied Biosystems TM, Thermo Fisher Scientific, Waltham, MA, EE. UU.) para el estudio de genes expresados de forma diferencial ( $p < 0,05$ ;  $FC > 4$ ) en pacientes con inclusiones vs pacientes sin inclusiones.

## RESULTADOS

Gene symbol	Gene name	Cytoband	N_IN	N_NO_IN	Mean log2 (IN)	SD (IN)	Mean log2 (NO_IN)	SD (NO_IN)	log2FC (IN - NO_IN)	Fold Change (IN/NO_IN)	p-value (nominal)	Direction (IN vs NO_IN)
HBG1	Hemoglobin, gamma A	chr11p15.4	10	10	12.67	1.41	10.4	0.92	2.27	4.82	0.0005	Up
HBG2	Hemoglobin, gamma G	chr11p15.4	10	10	12.67	1.41	10.4	0.92	2.27	4.82	0.0005	Up

Table 1. Resultados de la expresión genética diferencial en los dos grupos de estudio (IN vs NO\_IN). Abreviaturas: IN = pacientes con inclusiones dentarias; NO\_IN = pacientes sin inclusiones dentarias. FC=Fold Change.

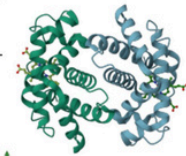


Figura 1. Estructura molecular de HbF.

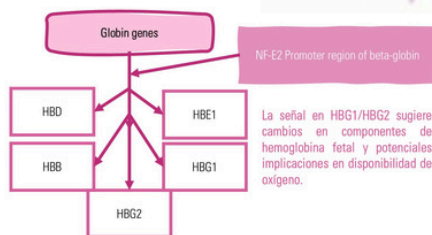


Figura 2. Vía metabólica de la hemoglobina.

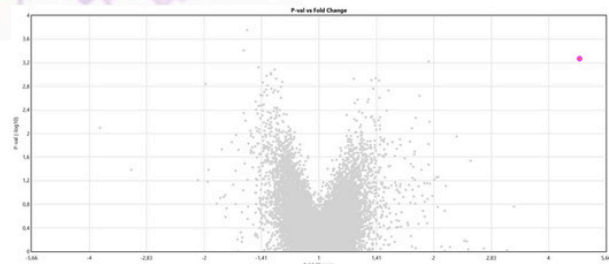


Figura 3. Volcano plot. En el eje X expresa el Log2 Fold Change. En el eje Y expresa  $-\log_{10}$  p value. El punto representa la magnitud del cambio en la expresión de HBG1/HBG2 con su significancia estadística en pacientes con inclusiones dentarias vs pacientes sin inclusiones.



Figura 4. Esquema del cromosoma 11. La línea rosa señala la ubicación de HBG1/HBG2 en la región p15.4.

## DISCUSIÓN

El estudio halló sobreexpresión de HBG1/HBG2, vinculada a persistencia de hemoglobina fetal (HbF). La persistencia de HbF en la edad adulta puede comprometer la oxigenación tisular [5]. Diversos mediadores clave del metabolismo óseo están regulados por la disponibilidad de oxígeno y participan en la respuesta adaptativa a la hipoxia [6]. Una disminución en la cantidad de oxígeno puede conllevar la incapacidad de generar suficiente ATP, mientras que aumentos excesivos de oxígeno (hiperoxia) pueden producir radicales reactivos perjudiciales [7]. La expresión de RUNX2, MSX1 y PTHrP está modulada por los niveles de oxígeno [8].

## CONCLUSIONES

Estos hallazgos preliminares sugieren una posible implicación de la sobreexpresión de HBG1/HBG2 en el desarrollo de impactaciones dentarias. Se requiere la validación independiente de los resultados y un análisis en el tejido diana (folículo dentario) para confirmar la alteración en el transporte del oxígeno y su influencia en los genes y procesos implicados en la erupción dentaria.

## BIBLIOGRAFÍA



Scan me

## TASA DE SUPERVIVENCIA DE IMPLANTES POSTEXTRACCIÓN EN ALVÉOLOS INFECTADOS: UNA REVISIÓN DE LA LITERATURA.

Autores: Mariana Vale Braña (Facultad de Odontología, Universidad de Sevilla), Luis Guillermo Oliveros López (Facultad de Odontología, Universidad de Sevilla), Daniel Torres Lagares (Facultad de Odontología, Universidad de Sevilla), José Luis Gutiérrez Pérez (Facultad de Odontología, Universidad de Sevilla)

### INTRODUCCIÓN

Los implantes postextracción presentan importantes ventajas sobre la colocación tardía de implantes, como la reducción del tiempo total de tratamiento y del número de intervenciones quirúrgicas. Actualmente representa una opción de tratamiento rutinaria en la práctica dental global, que aporta buenos resultados y mayor satisfacción del paciente. La presencia de una infección activa en el alvéolo postextracción se ha considerado una de las principales contraindicaciones para la inserción inmediata de implantes debido al riesgo de propagación de la infección a los tejidos periimplantarios en el período de cicatrización, lo que puede conllevar al fracaso del implante. Actualmente existe controversia con respecto a la tasa de supervivencia de los implantes postextracción en alvéolos infectados.

### OBJETIVOS

Determinar la tasa de supervivencia de los implantes postextracción en alvéolos infectados y conocer las terapias empleadas para el desbridamiento y desinfección de los alvéolos infectados.

### MATERIAL Y MÉTODOS

Se realizó una revisión bibliográfica. Como estrategia de búsqueda se emplearon las bases de datos PubMed y Scopus, introduciendo los términos: "postextraction", "implant", "infection", junto con el operador booleano "AND". La búsqueda se limitó a estudios publicados en los últimos 10 años con límite de idioma de español o inglés.

### RESULTADOS

Se seleccionaron un total de 9 artículos evaluados por la autora a texto completo de acuerdo con los criterios de inclusión y exclusión.

### DISCUSIÓN

En los diferentes estudios evaluados, las exodoncias se realizaron como consecuencia de lesiones endodónticas, periodontales, endo-periodontales y traumatismos. La literatura informa tasas de supervivencia del 92% al 99% para los implantes inmediatos colocados en alvéolos infectados, lo que es comparable con la tasa de supervivencia del 98,4% señalada para los implantes inmediatos en alvéolos no infectados. Se han descrito protocolos de desbridamiento exhaustivo y de descontaminación del alvéolo por medio del láser, al igual que procedimientos que incluyen la regeneración ósea guiada y diferentes terapias.

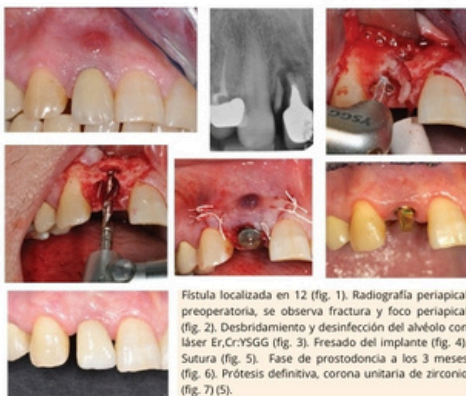
### CONCLUSIONES

Se informaron tasas de supervivencia altas para los implantes postextracción en alvéolos infectados, ofreciendo resultados comparables con la inserción de implantes postextracción en alvéolos no infectados. El láser de erbio, cromo, granate de itrio, escandio y galio, aloinjertos óseos, antibioterapia, antisépticos, plasma rico en fibrina y los instrumentos piezoeléctricos son terapias descritas para el desbridamiento y desinfección de los alvéolos infectados.



## 1. INTRODUCCIÓN

**Hallazgos recientes** → La inserción de implantes postextracción en alvéolos infectados no sugiere una menor tasa de supervivencia en comparación con localizaciones no infectadas (1,2,3).



## 2. OBJETIVOS

- Determinar la tasa de supervivencia de los implantes postextracción en alvéolos infectados.
- Conocer las terapias empleadas para el desbridamiento y desinfección de los alvéolos infectados.

## 3. MATERIAL Y MÉTODOS

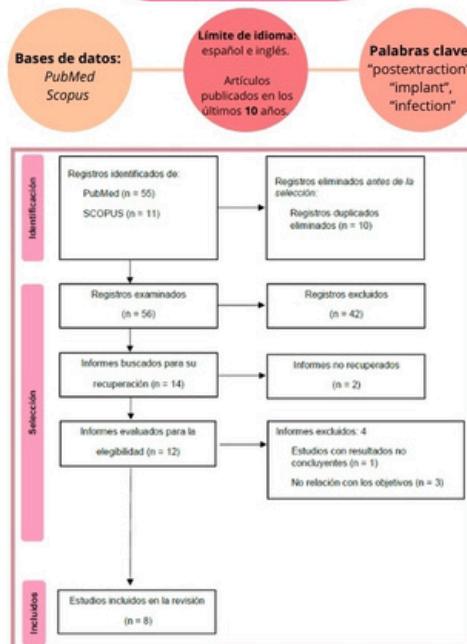


Figura 8. Diagrama de flujo PRISMA.

## 7. BIBLIOGRAFÍA



## 4. RESULTADOS

AUTORES Y AÑO	TIPO DE ESTUDIO	RESULTADOS
Crippa R y cols (4), 2023	Estudio de cohorte retrospectivo	En general, se estudiaron 149 implantes. Solo hubo un fracaso en el grupo de prueba (1%) y ningún fracaso en el grupo de control. El grupo de prueba ganó 0,1 mm de MBL en comparación con el valor inicial, mientras que el grupo de control perdió 0,1 mm de MBL. La diferencia entre los dos grupos de solo 0,2 mm no fue estadísticamente significativa ( $P = 0,056$ ).
Crippa R y cols (5), 2020	Informe de casos	El seguimiento fue de 6 meses a 4 años. La tasa de éxito fue del 94,6% (88/94): tres implantes no se integraron debido a la mala adherencia del paciente, siendo expulsados durante la segunda semana, mientras que dos implantes presentaron defectos de fábrica (pillar). Ningún alvéolo presentó signos de infección residual durante el seguimiento.
Kakar A y cols (6), 2020	Estudio de cohorte consecutivo	105 de los 110 implantes (95,45%) colocados inmediatamente en los sitios infectados utilizando el protocolo descrito sobrevivieron después de la carga protésica.
Crippa R y cols (7), 2020	Revisión de la literatura	El uso del láser ErCr: YSGG ha asegurado el éxito de la terapia con implantes realizada en un sitio infectado. No hubo complicaciones como perimplantitis o pérdida de hueso perimplantario. El implante logró una buena estabilidad primaria, la colocación inmediata en un sitio infectado no aumentó las complicaciones y el seguimiento de 5 años confirmó el éxito del tratamiento.
Medikeri S y cols (8), 2018	Estudio de cohortes retrospectivo	Los niveles de hueso cresta en todas las superficies de los implantes no fueron significativos. La supervivencia del implante fue del 91,67% a los 12 meses.
Zuffetti F y cols (9), 2017	Estudio clínico retrospectivo	La tasa de supervivencia acumulada de los implantes para los sitios no infectados e infectados fue, respectivamente, del 97,9% ± 0,8% y del 98,4% ± 0,9%, sin diferencias significativas ( $P = 0,66$ ). Ninguna de las variables investigadas afectó el resultado.
Anilua E y cols (10), 2016	Estudio de cohorte retrospectivo	No se produjo ningún fallo del implante, y la tasa de éxito del implante fue del 93%. La BL proximal fue de 1,42 mm (rango: 0,21 a 5,61 mm). Ocurrieron tres complicaciones protésicas (todas fracturas del material de la cavilla).
Blus C y cols (11), 2015	Estudio de cohorte retrospectivo	Las tasas de supervivencia a 1 año de los grupos no infectados, con infección crónica y con infección aguda fueron del 98,8, 100 y 94,4 %, respectivamente. Las diferencias no fueron estadísticamente significativas.

Tabla 1. Características de los estudios.

## 5. DISCUSIÓN

### Kakar A y cols (6).

Tasa de supervivencia del 95,45 % para implantes postextracción en alvéolos infectados previamente descontaminados a través de láser Er,Cr:YSGG, en combinación con aloinjertos óseos.

### Medikeri S y cols (8).

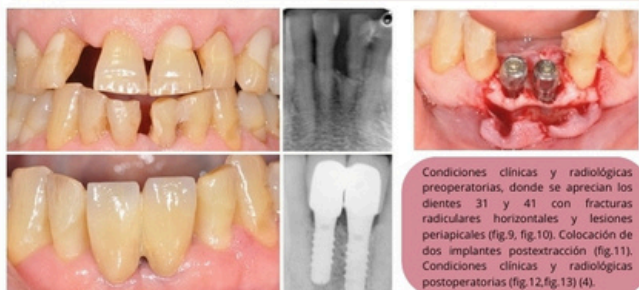Tasa de supervivencia del 91,67% de implantes postextracción en alveolos infectados, empleando el uso complementario de PRF en combinación con antibioterapia sistémica pre y postoperatoria.

### Zuffetti F y cols (9).

La tasa de supervivencia de los implantes postextracción en alvéolos infectados fue del 98,4% y en localizaciones no infectadas fue del 97,9% (9).

### Blus C y cols (11).

Las tasas de supervivencia a 1 año de los grupos sin infección, con infección crónica y con infección aguda fueron del 98,8 %, 100 % y 94,4%. Respaldan el uso de ultrasonidos e instrumentos piezoeléctricos (11).



## 6. CONCLUSIONES

- Se informaron tasas de supervivencia altas para los implantes postextracción en alvéolos infectados, ofreciendo resultados comparables con la inserción de implantes postextracción en alvéolos no infectados.
- El láser Er,Cr:YSGG, los aloinjertos óseos, antibioterapia, antisépticos, fibrina rica en plaquetas y los instrumentos piezoeléctricos son terapias descritas para el desbridamiento y desinfección de los alvéolos infectados.



## **ANOMALÍAS DENTALES: PREVALENCIA, PATRONES DE ASOCIACIÓN Y RELACIÓN CON LA EDAD DENTAL. ESTUDIO RETROSPECTIVO TRANSVERSAL DE RADIOGRAFÍAS PANORÁMICAS.**

Autores: Alvaro Cabezas Corado (Departamento de estomatología, Universidad de Sevilla) , Blanca Loscertales Martín de Agar (Dentista en consulta privada, Sevilla, España), María Baus Domínguez (Departamento de estomatología, Universidad de Sevilla), Jesús Loscertales Abril (Departamento de Cirugía, Facultad de Medicina, Universidad de Sevilla, Sevilla, España), Daniel Torres Lagares (Departamento de estomatología, Universidad de Sevilla)

### **INTRODUCCIÓN**

Las anomalías dentales representan hallazgos frecuentes en ortodoncia y odontopediatría, que a menudo conducen a problemas funcionales y estéticos. Aunque su etiología es multifactorial, el papel de los factores genéticos es cada vez más reconocido.

### **OBJETIVOS**

Determinar la prevalencia de anomalías dentales e identificar patrones asociativos que puedan sugerir un origen genético compartido.

### **MATERIAL Y MÉTODO**

Este estudio retrospectivo observacional, transversal, analizó radiografías panorámicas de pacientes que asistieron a dos consultorios de ortodoncia y uno de odontopediatría. Los criterios de inclusión excluyeron los casos con pérdida dental previa debido a trauma, caries o extracciones, síndromes, enfermedades sistémicas o malformaciones craneofaciales. Las estadísticas descriptivas se combinaron con análisis de conglomerados jerárquicos y pruebas inferenciales para identificar asociaciones entre anomalías con intervalos de confianza del 95%. Un valor p de.

### **PALABRAS CLAVES**

Desarrollo dental  
Anomalías dentales  
Patrones asociativos  
Base genética  
Diagnóstico ortodóncico  
Radiografía panorámica.

# ANOMALÍAS DENTALES: PREVALENCIA, PATRONES DE ASOCIACIÓN Y RELACIÓN CON LA EDAD DENTAL

Álvaro Cabezas-Corado | Blanca Loscertales-Martín-de-Agar | María Baus-Domínguez | Jesús Loscertales-Abril | Daniel Torres-Lagares



## 1. Introducción

El desarrollo dentario es un proceso complejo en el que intervienen factores genéticos y ambientales, siendo susceptible a alteraciones que pueden tener un impacto significativo en la salud bucal y en el establecimiento de una oclusión adecuada. Muchas anomalías dentarias tienen aún un origen incierto, pero sabemos que tienden a presentarse en patrones de asociación.

## 2. Objetivos

- Estimar la prevalencia de las anomalías dentarias.
- Analizar si existe diferencia en la prevalencia de las distintas anomalías dentarias según el sexo.
- Conocer si la edad dental retrasada se relaciona con la presencia de alguna anomalía dentaria.
- Identificar, si es posible, los distintos patrones de aparición de las anomalías dentarias.

## 3. Metodología

- Ortopantomografía previa al tratamiento.
  - Ausencia de pérdidas dentarias previas.
  - Ausencia de síndromes y/o enfermedades sistémicas
  - Pertenecer al grupo caucásico.
- n = 1940

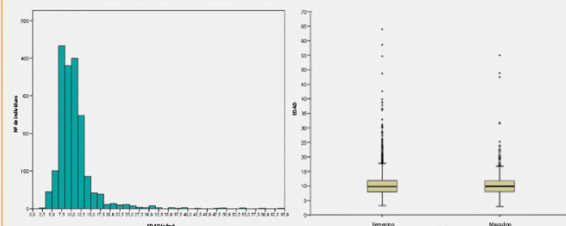


Gráfico 1 y 2. Distribución muestral según edad y sexos en la muestra analizada.

VARIABLES	ESTADÍSTICA
Edad dental ( $E_r = 1,22\%$ )	- A. Descriptivo (IC 95%)
Anomalías ( $\kappa = 1$ )	- Cluster + M. Baccetti
(Hiperodoncia, Hipodoncia, Impactaciones, bloqueo de caninos, transposiciones, trans migración anquilosis de molares temporales, erupción ectópica 1°M, fallo primario erupción molares)	- A. Inferencial (Pares armonizados, t-test, Wilcoxon, $\chi^2$ )

## 4. Resultados

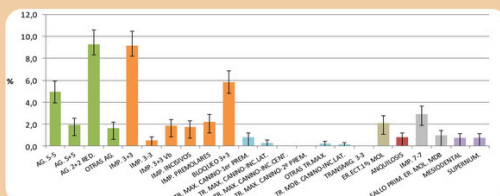


Gráfico 3. Prevalencia de las anomalías dentales (IC 95%) en la muestra analizada.

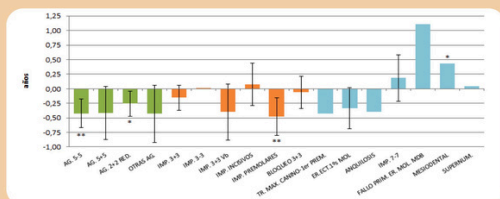


Gráfico 4. Diferencia media de edad dental e IC 95% (\*p<0,05; \*\*p<0,01).

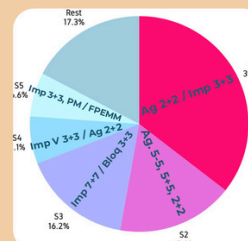


Gráfico 5. Distribución de los segmentos de agregación según la presencia de anomalías

- El 35,5% de la muestra estudiada presentó al menos una anomalía dental.
- La impactación fue mayor en los incisivos superiores del sexo masculino ( $p=0,004$ ).
- La presencia de algunas anomalías se relacionaron con la edad dental alterada.
- El 10,4% de los pacientes de la muestra presentó dos o más anomalías. Se identificaron 5 segmentos de Cluster.

Anomalia primaria	Anomalias asociadas	Anomalías asociadas			
		Ag.(5-5)	Hip. (2+2)	Imp.(3+3)	Bloq.(3+3)
Ag.(5-5)					
Hip. (2+2)		0,368	0,007	0,161	0,931
Imp. P (3+3)		0,176	0,901	<0,001	0,931
Bloqueo (3+3)		0,176	0,259	0,184	0,437

Tabla 1. Resultados de los test  $\chi^2$  para la asociación de las cuatro anomalías mas frecuentes.

## 5. Discusión

"Estos hallazgos refuerzan la idea de que las anomalías dentarias no ocurren de manera aislada, sino en combinaciones que podrían compartir una base genética común"

- **Importancia de los PAD.**  
Moreno, et al. (2016)
- **Diagnóstico precoz.**  
Wagner, et al. (2020)
- **Genética.**  
Khan, et al. (2022)
- **Asociación hipodoncia 2+2 / Imp. 3+3.**  
Stabryła, et al. (2023)

## 6. Conclusión

A partir de los datos aportados en este estudio, se pretende mejorar los conocimientos científicos disponibles acerca de la prevalencia de las anomalías dentarias, así como de los patrones asociativos de las mismas, ya que el diagnóstico de una anomalía debe hacer sospechar la posible existencia de otro. Por lo tanto, se genera un importante paso para seguir investigando sus posibles orígenes genéticos.

## 7. Bibliografía



## ESTRATEGIAS DE REGENERACIÓN ÓSEA POST-EXPLANTACIÓN.

Autor: Sonia López Agea (Facultad de Odontología, Universidad de Sevilla)

### INTRODUCCIÓN

La periimplantitis es la inflamación progresiva de los tejidos que rodean el implante dental, y en última instancia, puede llevar al fracaso del implante debido a la pérdida del hueso de soporte, dejando así un defecto óseo considerable. Actualmente, para solucionar ese defecto óseo, uno de los tratamientos más extendidos es la técnica regenerativa.

### OBJETIVOS

El objetivo principal de este estudio es conocer mejor la evidencia científica acerca de la eficacia de regeneración del defecto óseo, a través de diferentes tratamientos de regeneración ósea guiada, tras el fracaso del implante.

### MATERIALES Y MÉTODOS

Se realizó una revisión bibliográfica, empleando las bases de datos de PubMed y Scopus. Como estrategia de búsqueda se empleó los términos: "bone regeneration", "implant removal", "failed implants", "bone defect" y "peri-implantitis" junto con el operador booleano "AND". Además, se limitó la búsqueda a artículos publicados en los últimos 12 años, con límite de idioma de español o inglés.

### RESULTADOS

De la búsqueda inicial se obtuvieron 212 resultados, de los cuales se seleccionaron 5 artículos de acuerdo con los criterios de inclusión y exclusión tras ser evaluados a texto completo.

### DISCUSIÓN

Cuando se produce el fracaso de un implante con pérdida ósea evidente y bolsas mayores a 5mm, el tratamiento de regeneración parece ser necesario. En el estudio de los artículos seleccionados, la regeneración ósea guiada es el tratamiento quirúrgico seleccionado para el desarrollo del defecto óseo tras la periimplantitis. La mayoría coinciden en que el sustituto óseo xenogénico conduce a resultados clínicos superiores en comparación con el hueso autógeno que es más reabsorbible.

También, apuntan a que mezclarlo con hueso alógeno o autógeno y utilizar gránulos de titanio poroso aumenta los parámetros clínicos para la formación de hueso. De igual manera, la mayoría de ellos afirman que no encontraron evidencia de ventajas en el uso de membranas de barrera, en gran medida por el tamaño del defecto. Esperando mayores beneficios en defectos óseos de 2 o 3 paredes.

### CONCLUSIÓN

Dentro de los límites de esta revisión sistemática, el tratamiento de regeneración ósea guiada es una opción predecible y eficaz para el desarrollo del defecto óseo tras la periimplantitis. Sobre todo, cuando se utiliza un sustituto óseo xenogénico mezclado con hueso autógeno o alógeno. Aun así, se necesitan más estudios a largo plazo para respaldar la evidencia científica en la literatura.



## REVISIÓN DE LA EVIDENCIA.

López Agea, S.; Baus Domínguez, M.; Torres Lagares, D.

## INTRODUCCIÓN

La peri-implantitis es una patología inflamatoria que afecta a los tejidos duros y blandos que rodean al implante dental, causando la inflamación de la mucosa y la pérdida ósea progresiva e irreversible alrededor del implante. La patología no tratada puede provocar el fracaso del implante dental, y por consiguiente dejar un defecto óseo considerable. (1) Actualmente, para solucionar este defecto óseo, uno de los tratamientos más extendidos es la regeneración ósea guiada.

## OBJETIVOS

El objetivo principal de este estudio es conocer mejor la evidencia científica acerca de la eficacia de regeneración del defecto óseo, a través de diferentes tratamientos de regeneración ósea guiada y la morfología del defecto, tras el fracaso del implante.

## RESULTADOS

Autor y año	Tipo de estudio	Características de los defectos	Materiales	Parámetros clínicos	Resultados	Conclusiones
Azusa Ramanaukai et al. 2023.	Metaanálisis	Defectos contenidos de 3-4 paredes.	Sustitutos xenogénicos con membrana vs sin membrana de colágeno.	+PD (Profundidad de sondaje), +Supuración, +Nivel óseo, +Recesión gingival.	-ROG más eficaz en defectos contenidos. -Mayor ganancia ósea y menor recesión gingival. -Reducción PD y supuración.	La terapia reconstructiva con regeneración ósea guiada (ROG) para defectos óseos relacionados con periimplantitis, implementando sustitutos óseos xenogénicos, puede conducir a resultados clínicos superiores.
Felipe Castro et al. 2023.	Revisión sistemática de ensayos clínicos	Defectos contenidos de 3-4 paredes.	Sustitutos xenogénicos, autólogos y aloplásticos con membrana vs sin membrana de colágeno y granulos de titanio.	+ PD, +Supuración, +Nivel óseo (mejor con xenoinjerto/titanio).	-Mejoría clínica con todos los tratamientos. -Mejores resultados con xenoinjertos y granulos de titanio. -Reducción de PD y supuración.	La regeneración ósea guiada mejora los parámetros clínicos de los tejidos perimplantarios a corto plazo, sobre todo al utilizar granulos de titanio poroso, injertos óseos aloplásticos y biomateriales de xenoinjerto. Aunque es necesario realizar más ensayos clínicos con un largo periodo de seguimiento.
Alberto Monje et al. 2024.	Ensayo clínico	Defectos parcialmente contenidos de 2-3 paredes.	Xenoinjerto mezclado con autoinjerto con membrana de ribosa reticulada.	+Altura/lanchura reborde, 70% salud perimplantaria tras 2.2 años.	-ROG segura y eficaz. -Ganancia de reborde alveolar.	La reconstrucción ósea alveolar en defectos óseos, simultánea a la extracción del implante debido a lesiones periimplantitis, demuestra ser segura y eficaz para el desarrollo del lecho implantario en los casos seleccionados.
Marwan Al Johari et al. 2019.	Revisión sistemática de ensayos clínicos.	Combinación defectos parcialmente contenidos y no contenidos de 1-3 paredes.	Xenoinjerto bovino y granulos de titanio	+PD (máx. 3.1 mm), +Supuración (85%), +Relleno óseo (3.6 mm con titanio).	-Mejoría clínica con todos los tratamientos. -Sin superioridad clara de algún material.	Todos los estudios incluidos mostraron una mejoría en las condiciones clínicas tras el tratamiento regenerativo quirúrgico para la periimplantitis. Sin embargo, ningún estudio ha demostrado significación estadística en su enfoque.
Povilas Daugla et al. 2016.	Revisión sistemática.	Combinación defectos contenidos y parcialmente contenidos.	Xenoinjertos, autoinjertos, aloinjertos sintéticos e injertos mezclados con membrana y otros sin.	+PD (2.8 mm), +Supuración (52%), + nivel óseo (2 mm).	-Mejoría de todos los parámetros clínicos. -Mayor ganancia ósea y menor recesión gingival.	Todos los estudios incluidos destacaron una mejoría del estado clínico tras el tratamiento quirúrgico regenerativo de la periimplantitis. La presencia de una membrana de barrera no parece ser fundamental para el éxito clínico de la cirugía. Sin embargo, se necesitan más estudios clínicos que lo respalden.

## CONCLUSIÓN

Dentro de los límites de la evidencia disponible, la regeneración ósea guiada se confirma como una opción eficaz y predecible para el tratamiento de defectos óseos asociados a peri-implantitis.

Los defectos contenidos muestran un mejor pronóstico, incluso sin membrana, especialmente cuando se emplean xenoinjertos o aloplásticos, solos o en combinación con hueso autólogo.

Los defectos parcialmente contenidos responden favorablemente a combinaciones de autoinjerto y xenoinjerto, con resultados más consistentes cuando se añade membrana de colágeno.

Los defectos no contenidos representan el mayor reto clínico y requieren siempre el uso de membranas junto con injertos de alta estabilidad volumétrica para lograr resultados satisfactorios.

Por tanto, la regeneración ósea guiada es eficaz especialmente en defectos contenidos, mientras que los no contenidos siguen siendo el mayor desafío clínico. Finalmente, aunque la evidencia a corto plazo es alentadora, se requieren ensayos clínicos aleatorizados con seguimiento a largo plazo que permitan establecer protocolos más estandarizados y definir con mayor precisión la superioridad de ciertos biomateriales o técnicas.

## MATERIAL Y MÉTODOS

(Bone regeneration) AND (peri-implantitis).



Fig 1. Diagrama de flujo PRISMA.

## DISCUSIÓN

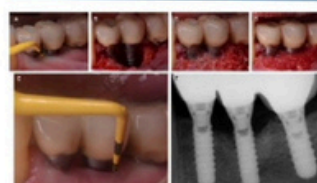

Fig 2. Regeneración ósea tras peri-implantitis. Eduardo Montero et al. 2022. DOI: 10.1111/prd.12460

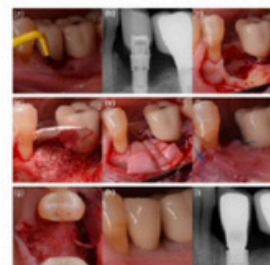

Fig 3. Regeneración ósea alveolar simultánea a la extracción del implante. Monje, A et al. 2023. DOI: 10.1111/jrd.13352

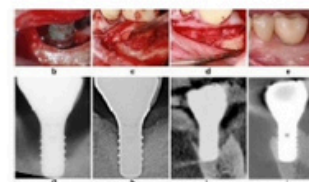


Fig 4. Regeneración ósea en defecto no contenido. Robert Noellen et al. 2023. DOI: 10.1186/s40729-023-00487-1

### Defectos contenidos (Figura 2).

- Sustituto óseo xenogénico o aloplástico con o sin mezclar con hueso autólogo. Sin membrana. (2)

### Defectos parcialmente contenidos (Figura 3).

- Sustituto óseo xenogénico mezclado con autólogo. El uso de membrana no es imprescindible, aunque mejora los resultados. (3)

### Defectos no contenidos (Figura 4).

- Sustituto óseo xenogénico mezclado con autólogo y con membrana de colágeno. (4) (5)

## BIBLIOGRAFÍA





## **EMPLEO DE LA TÉCNICA DTR PARA LA COLOCACIÓN DE IMPLANTES INMEDIATOS: UNA REVISIÓN DE LA LITERATURA SOBRE LA PREPARACIÓN DEL LECHO IMPLANTARIO GUIADA ANATÓMICAMENTE.**

Autores: Javier Amoedo Rodríguez (Máster Cirugía Bucal de la Universidad de Sevilla), María Baus Domínguez (Máster Cirugía Bucal de la Universidad de Sevilla), Daniel Torres Lagares (Máster Cirugía Bucal de la Universidad de Sevilla), Jose Luis Gutiérrez Perez (UGC Cirugía Oral y Maxilofacial, Hospital Universitario Virgen del Rocío de Sevilla).

### **INTRODUCCIÓN**

La colocación de implantes inmediatos en dientes multirradiculares presenta desafíos, principalmente en lo relacionado con la preparación del lecho implantario en el área interradicular. La técnica DTR (Drilling Through the Roots) permite un enfoque más preciso y anatómicamente guiado, ofreciendo una alternativa efectiva para estos casos. El objetivo de este estudio es evaluar la aplicabilidad de la técnica DTR en la colocación de implantes inmediatos en dientes multirradiculares.

### **MATERIAL Y MÉTODOS**

Para llevar a cabo la búsqueda bibliográfica, se emplearon los términos y combinaciones de palabras clave en las bases de datos PubMed y Google Académico: 'Drill through roots', 'Immediate implant placement', 'Multi-rooted teeth', 'Implant stability' y 'Molar extraction socket', utilizando los operadores booleanos AND y OR. La búsqueda fue restringida a artículos publicados en los últimos 10 años, en idiomas español o inglés.

### **RESULTADOS**

Se incluyeron seis estudios que analizaron la técnica DTR en la colocación de implantes inmediatos. Los resultados mostraron tasas de éxito altas, con una correcta estabilización primaria y una reducción de los problemas derivados de la anatomía compleja.

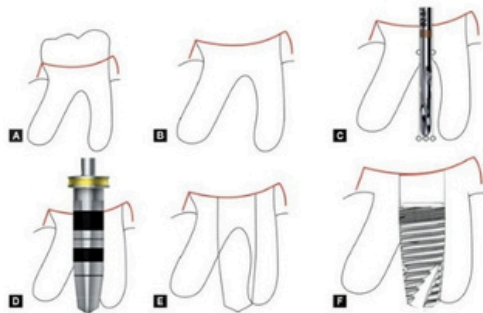
### **CONCLUSIONES**

La técnica DTR es una opción viable y efectiva para la colocación de implantes inmediatos en dientes multirradiculares, mejorando la precisión en la colocación y reduciendo el riesgo de deslizamiento de las fresas. Se recomienda su aplicación en casos seleccionados.

# EMPLEO DE LA TÉCNICA DTR PARA LA COLOCACIÓN DE IMPLANTES INMEDIATOS: UNA REVISIÓN DE LA LITERATURA SOBRE LA PREPARACIÓN DEL LECHO IMPLANTARIO GUIADA ANATÓMICAMENTE

Amoedo Rodríguez J, Baus Domínguez M, Torres-Lagares D, Gutiérrez Pérez JL.

## 1 Introducción



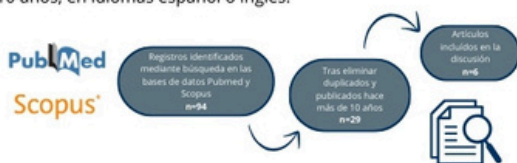Maresh et al.

## 2 Objetivos

Se ha propuesto analizar la técnica "Drill Through Roots" (DTR) para la colocación inmediata de implantes en dientes posteriores, comparándola con métodos tradicionales. Evaluar su eficacia respecto a estabilidad, tasa de éxito y preservación ósea y gingival, además de señalar sus beneficios funcionales y estéticos, limitaciones y la importancia de la imagen avanzada para una mejor planificación quirúrgica.

## 3 Materiales y métodos

Para llevar a cabo la búsqueda bibliográfica, se emplearon los términos y combinaciones de palabras clave en las bases de datos PubMed y Scopus: 'Drill through roots', 'Immediate implant placement', 'Multi-rooted teeth', 'Implant stability' y 'Molar extraction socket', utilizando los operadores booleanos AND y OR. La búsqueda fue restringida a artículos publicados en los últimos 10 años, en idiomas español o inglés.



## 4 Resultados

Autor y año	Tipo de estudio	Pacientes Implantes	Tasa de éxito	Resultados
Bhasin et al. (2024)	Serie de casos (8 años)	27 pacientes (32 implantes)	98%	Alta tasa de éxito y estabilidad a largo plazo, pocas complicaciones.
Maresh et al. (2024)	Estudio de cohortes	250 implantes	97.6%	DTR es comparable a técnicas tradicionales, con buena estabilidad primaria.
Shokry & Taalab (2022)	Ensayo clínico aleatorizado	26 pacientes (52 implantes)	100%	Fresado interradicular antes de la extracción mejora estabilidad primaria.
Maresh et al. (2016)	Serie de casos (2 años)	18 implantes	95%	Uso de raíces residuales como guía anatómica efectivo y predecible a 2 años.
Valenzuela et al. (2018)	Caso clínico (1 año)	1 paciente (1 implante)	100%	Fresado interradicular permite colocación precisa y estable, con adecuada oseointegración.
Narayan et al. (2018)	Caso clínico	1 paciente (1 implante)	100%	Técnica DTR efectiva para molares inferiores, sin complicaciones y buena oseointegración.

DTR: Drilling Through Roots.

## 5 Discusión

### Estabilidad Primaria

Maresh et al.

Reportan estabilidad inicial muy alta con tasas de éxito cercanas al 100%.

Shokry y Taalab

Aunque la estabilidad primaria mejoró, no hubo diferencias estadísticamente significativas con técnicas convencionales.

### Pérdida ósea marginal

Maresh et al.

Menor pérdida ósea marginal con DTR gracias a la colocación centralizada.

Bhasin y Shokry-Taalab

No encontraron diferencias estadísticamente significativas en pérdida ósea frente a métodos tradicionales.

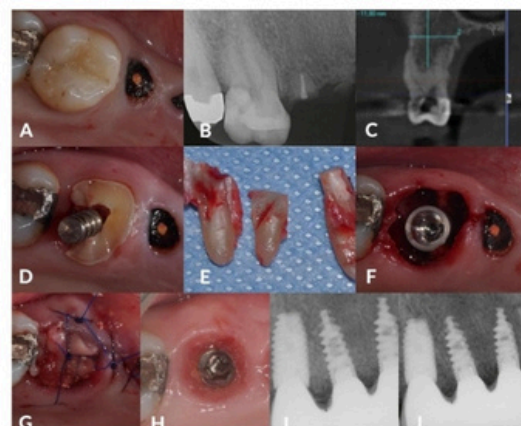
### Precisión en la colocación

Maresh et al.

DTR mejora la precisión, usando las raíces como guía anatómica que evita desvíos de fresado.

Shokry y Taalab

En grupo control observaron implantes mal alineados, lo que resalta que la diferencia depende de la técnica quirúrgica empleada.



Valenzuela et al.

## 6 Conclusiones

1. La técnica DTR es efectiva para la colocación de implantes inmediatos en dientes multirradiculares, ya que mejora la estabilidad primaria y la precisión, optimizando los resultados implantológicos a corto y largo plazo. 2. La viabilidad clínica depende de la evaluación individualizada, pues factores como anatomía compleja o infecciones activas pueden limitar su aplicación exitosa. 3. La técnica ofrece ventajas frente a métodos convencionales, como reducción del tiempo de tratamiento y mejor calidad restauradora, aunque se requieren más estudios y ensayos clínicos a largo plazo para consolidar su eficacia en casos complejos.

## 7

### Bibliografía



## **CARGA INMEDIATA TRAS FRACTURA DEL CENTRAL SUPERIOR IZQUIERDO CON INJERTO CONECTIVO LIBRE Y XENOINJERTO EN ALVEÓLO TIPO 2A. A PROPÓSITO DE UN CASO.**

Autores: María Trujillo López (Máster propio en formación permanente en Cirugía oral, Implantología y Periodoncia. Universidad Europea Miguel de Cervantes (UEMC).), Ana López Miranda (Máster propio en formación permanente en Cirugía oral, Implantología y Periodoncia. Universidad Europea Miguel de Cervantes (UEMC).), Tomasso Moro (Máster propio en formación permanente en Cirugía oral, Implantología y Periodoncia. Universidad Europea Miguel de Cervantes (UEMC).), Juan Manuel Acuña Pedrosa (Máster propio en formación permanente en Cirugía oral, Implantología y Periodoncia. Universidad Europea Miguel de Cervantes (UEMC).), Nuria Duque Alonso (Máster propio en formación permanente en Cirugía oral, Implantología y Periodoncia. Universidad Europea Miguel de Cervantes (UEMC).)

### **INTRODUCCIÓN**

La fractura del incisivo central plantea un reto estético. El uso de implantes inmediatos junto con técnicas regenerativas ayuda a preservar el volumen óseo y gingival, favoreciendo la integración estética y funcional.

### **OBJETIVO**

Describir un protocolo clínico para la rehabilitación inmediata de un incisivo central fracturado mediante un implante inmediato, xenoinjerto e injerto conectivo libre en alveolo tipo 2A.

### **CASO CLÍNICO**

Paciente de 51 años; no presenta antecedentes médicos de relevancia, acude a consulta por fractura de incisivo central superior izquierdo (2.1). Al examen clínico se observa movilidad del diente afectado y, mediante CBCT se observa pérdida de la tabla vestibular con imagen radiolúcida en apical. El plan de tratamiento consistió en la extracción atraumática de 2.1, legrado del alveolo, colocar el implante inmediato con xenoinjerto y membrana de colágeno para preservar el volumen óseo, seguido de un injerto de tejido conectivo libre estabilizado con sutura simple. Finalmente, se precedió a la carga inmediata con provisional.

### **CONCLUSIONES**

La combinación de implante inmediato, xenoinjerto y tejido conectivo libre es una opción eficaz para una rehabilitación estética y funcional de incisivos centrales fracturados en alveolos tipo 2A. El éxito depende de una correcta planificación y técnica quirúrgica.



## TRIMODAL APPROACH TRAS FRACTURA DEL CENTRAL SUPERIOR IZQUIERDO CON XENOINJERTO Y TEJIDO CONECTIVO EN ALVEÓLO TIPO 2A. A PROPÓSITO DE UN CASO

**Trujillo López M, Moro T, López Miranda A, Acuña Pedrosa JM, Duque Alonso N.**  
Máster Propio de formación permanente en cirugía Bucal , implantología y Periodoncia  
Universidad Europea Miguel de Cervantes (UEMC)

### INTRODUCCIÓN

Los implantes inmediatos en procedimiento quirúrgico sin colgajo y con provisionalización (trimodal approach, TA) constituyen un abordaje clínico muy ventajoso con respecto al acortamiento de la secuencia de tratamiento, la aceptación por parte del paciente y la optimización de los resultados estéticos.

### OBJETIVO

Describir un protocolo clínico para la rehabilitación inmediata de un incisivo central fracturado mediante la técnica trimodal approach con su variante TAOM.

### CASO CLÍNICO

- Mujer de 51 años
- Sin antecedentes médicos
- Motivo: fractura de incisivo central

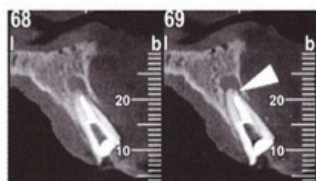


Figura 1.1.  
CBCT del incisivo afecto

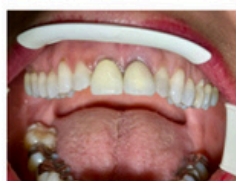

Figura 1.2.  
Detalle del incisivo  
fracturado

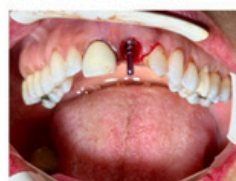

Figura 1.3.  
Colocación implante  
inmediato

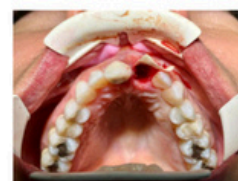

Figura 1.4.  
Membrana de colágeno  
introducida en el sobre  
conformado previamente

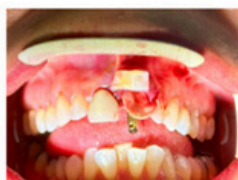

Figura 1.5.  
Detalle del injerto de  
tejido conectivo antes de  
su inserción en el lecho

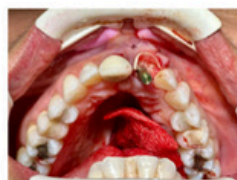

Figura 1.6.  
Aspecto oclusal de las  
tres capas (xenoinjerto,  
membrana de colágeno e  
injerto de tejido  
conectivo)

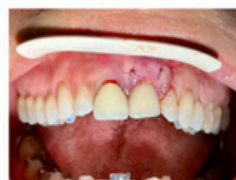

Figura 1.7.  
Corona provisional

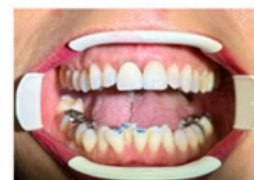

Figura 1.8.  
Corona definitiva  
a los 6 meses

### RESULTADOS Y DISCUSIÓN

La ausencia de tejidos periimplantarios puede generar defectos estéticos. La literatura ha demostrado ampliamente la eficiencia de la colocación de injerto conectivo para mejorar la estética periimplantaria, siendo el tratamiento de elección para aumentar el volumen de los tejidos blandos (Cabello G et al. 2021). Otro tratamiento como nos indica Gómez-Meda R et al. 2022, es la técnica de escudo de alveolo pero necesita más experiencia del operador. Según Aldhohrah T et al. 2022, el grosor gingival en la cresta juega un papel crucial en la estabilidad ósea marginal alrededor del implante. Se ha informado que ocurre menos recesiones en biotipo gingival grueso en comparación con el biotipo delgado.

### CONCLUSIONES

La combinación de implante inmediato, xenoinjerto y tejido conectivo libre es una opción eficaz para una rehabilitación estética y funcional de incisivos centrales fracturados en alveolos tipo 2A. El éxito depende de una correcta planificación y técnica quirúrgica.

### BIBLIOGRAFÍA





## HERRAMIENTAS DIGITALES PARA PROCEDIMIENTOS REGENERATIVOS EN CIRUGÍA ORAL: TENDENCIAS ACTUALES Y FUTURO

Autores: Clara Gonzalez Selva (Universidad de Sevilla), María Baus Domínguez (Universidad de Sevilla), Ignacio Fernández-Figares Conde (Universidad de Sevilla), Daniel Torres Lagares Universidad de Sevilla)

### INTRODUCCIÓN

En la última década, la integración de flujos de trabajo digitales, CBCT, escáneres intraorales, fusión de imágenes, CAD/CAM y fabricación aditiva, ha transformado la planificación y ejecución de la cirugía oral. Estos recursos permiten un diagnóstico volumétrico preciso, planificación virtual del defecto, confección de guías de dispositivos a medida. La literatura reciente constata que la cirugía guiada y la navegación dinámica mejoran la exactitud frente a la técnica a mano alzada y simplifican fases críticas de la regeneración ósea guiada.

### OBJETIVO

El objetivo principal que se persigue con este trabajo es sintetizar e ilustrar la evidencia contemporánea sobre el impacto clínico de los flujos digitales en la cirugía oral regenerativa, el uso de mallas personalizadas CAD/CAM, guías estáticas y navegación dinámica.

### MATERIAL Y MÉTODO

Se realiza una búsqueda en las bases de datos de Pubmed y Scopus/Elsevier, se priorizaron revisiones sistemáticas, ensayos prospectivos y series clínicas con manufactura digital, realizados entre 2021 y 2025.

### DISCUSIÓN

Los hallazgos de Ayman y cols (2025) muestran que el uso de guías digitales en aumentos horizontales con injertos corticales autógenos mejora la predictibilidad. En contraste, Yang y cols (2024) evidencian que la navegación dinámica aplicada a elevaciones de seno maxilar aumenta la seguridad, al no reportar perforaciones de la membrana sinusal y mantener una desviación máxima de 1,6mm. Por su parte, Younis y cols (2024) confirman que tanto la navegación dinámica como las guías estáticas, superan en precisión a la técnica libre, lo que respalda la superioridad de los flujos digitales en implantología. Finalmente, diferentes revisiones publicadas resaltan que las mallas personalizadas de titanio permiten aumentos óseos significativos, aunque la exposición de malla se mantiene como la complicación más frecuente.

### CONCLUSIÓN

Los flujos digitales aportan predictibilidad geométrica y eficiencia. La cirugía guiada disminuye variabilidad del operador y facilita abordajes mínimamente invasivos con preservación de tejidos, mientras que la navegación dinámica añade adaptabilidad intraoperatoria sin depender de férulas voluminosas ni espacio interoclusal. En regeneración, las mallas de titanio personalizadas, mejoran la adaptación al defecto y la estabilización del injerto, dos determinantes clave de la osteogénesis por espacio mantenido. Limitaciones actuales incluyen: heterogeneidad metodológica, costos iniciales, curva de aprendizaje y precisión dependiente de la calibración/registro. El futuro inmediato pasa por la convergencia de materiales avanzados, captura de datos de alta fidelidad y IA/robótica, con necesidad imperiosa de estudios clínicos robustos y análisis de costo-efectividad que consoliden la adopción a gran escala.

# HERRAMIENTAS DIGITALES PARA PROCEDIMIENTOS REGENERATIVOS EN CIRUGÍA ORAL: TENDENCIAS ACTUALES Y FUTURO

Clara González Selva<sup>1</sup>, María Baus Domínguez<sup>2</sup>, Ignacio Fernández- Figares Conde<sup>2</sup>, Daniel Torres Lagares<sup>2</sup>

## 1.Introducción:

En la última década, la integración de flujos de trabajo digitales, **CBCT, escáneres intraorales, fusión de imágenes, CAD/CAM y fabricación aditiva**, ha transformado la planificación y ejecución de la cirugía oral. Estos recursos permiten un **diagnóstico volumétrico preciso**, planificación virtual del defecto, confección de guías y dispositivos a medida. La literatura reciente constata que la cirugía guiada y la navegación dinámica mejoran la exactitud frente a la técnica a mano alzada y simplifican fases críticas de la regeneración ósea guiada. (1-7)

## 2.Objetivos:

El objetivo principal que se persigue con este trabajo es  **sintetizar e ilustrar la evidencia contemporánea sobre el impacto clínico de los flujos digitales**  en la cirugía oral regenerativa, el uso de mallas personalizadas, guías estáticas y navegación dinámica.

## 3.Materiales y métodos:

<b>Registros identificados (n= 231)</b>	<b>Pubmed y Scopus/Elsevier</b>  Revisiones sistemáticas, ensayos prospectivos y series clínicas  manufactura digital  Entre 2015 y 2025.  ("intraoral scanner" AND "additive manufacturing") OR ("3D printing" AND "oral surgery") OR ("oral surgery" AND "surgical planning")
<b>Registros tras eliminar duplicados (n= 152)</b>	
<b>Artículos evaluados a texto completo (n= 62)</b>	
<b>Artículos excluidos por no cumplir criterios (n= 56)</b>	
<b>Artículos incluidos en el estudio (n= 6)</b>	

## 4.Resultados:

Autor y año	Diseño	Procedimiento	Flujo digital	Resultados principales	Observaciones
Ayman et al. (2025)	Ensayo clínico aleatorizado (20)	Aumento horizontal con injerto cortical	Planificación virtual, guía de corte y posicionamiento	Ganancia ósea similar; concordancia plan-resultado elevada	Mayor predictibilidad
Yang et al. (2024)	Estudio prospectivo (35 pacientes, 42 implantes)	Elevación de seno con implante simultáneo	Navegación dinámica con tomografía computarizada de haz cónico	Sin perforaciones; desviación máxima 1,6 mm	Alta seguridad
Younis et al. (2024)	Estudio prospectivo comparativo	Colocación de implantes	Navegación dinámica vs guía estática vs libre	Mayor precisión en digital; diferencia angular significativa	Superiores a técnica libre
Scopin g review (2023)	Revisión de alcance (15 estudios)	Regeneración ósea guiada con mallas	Diseño asistido por ordenador + impresión 3D	Aumentos hasta 11,5 mm horizontal y 8,9 mm vertical	Exposición de malla frecuente
Mangano y cols (2020)	Ensayo clínico aleatorizado	Colocación de implantes	Guía quirúrgica	Mayor precisión respecto a mano alzada	1.2mm de variación
Tahmaseb y cols (2018)	Revisión sistemática	Colocación de implantes	Guía quirúrgica	Precisión clínica	Alta predictibilidad

## 5.Discusión:

### Obtención y colocación de autoinjertos

Mayor predictibilidad

Ganancia de hueso comparable a la técnica de mano alzada

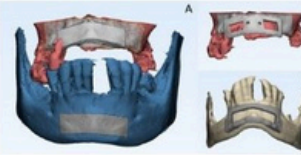

Figura 1 Diseño de fémur y zona donante

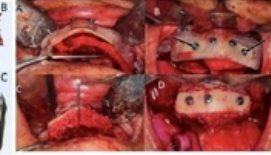

Figura 2 Colocación guiada

### Precisión en la colocación de implantes



Figura 3 Implante planeado vs implante colocado

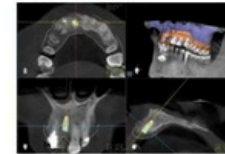


Figura 4 Proceso de matching

**Younis y cols** disminución de la angulación significativa con procedimientos digitales

**Tahmaseb y cols** desviaciones con ferulas entre 1 y 2 mm en procedimientos sin soporte óseo adecuado

### Elaboración de mallas a medida

Aumentos óseos significativos, agilidad y optimización del tiempo

Exposición frecuente

### Impresión de biomodelos

D'Urso y cols  
< tiempo quirúrgico  
< tasa de errores intraoperatorios

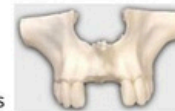

Figura 5 Biomodelo maxilar

### Elevación de seno

Mayor seguridad y menor riesgo de perforación con navegación dinámica

## 6.Conclusiones:

- Los flujos digitales aportan **predictibilidad geométrica y eficiencia**. La cirugía guiada **disminuye variabilidad del operador y facilita abordajes mínimamente invasivos** con preservación de tejidos, mientras que la navegación dinámica añade **adaptabilidad intraoperatoria** sin depender de férulas voluminosas ni espacio interoclusal.
- En regeneración, las mallas de titanio personalizadas, **mejoran la adaptación al defecto y la estabilización del injerto**.
- Limitaciones actuales incluyen: heterogeneidad metodológica, costos iniciales, curva de aprendizaje y precisión dependiente de la calibración/registro. El futuro inmediato pasa por la convergencia de materiales avanzados, captura de datos de alta fidelidad y IA/robótica, con necesidad de estudios clínicos robustos y análisis de costo-efectividad que consoliden la adopción a gran escala.

## Bibliografía



## **CARGA INMEDIATA EN ARCADA SUPERIOR COMPLETA: PROTOCOLO QUIRÚRGICO Y RESTAURADOR.**

Autores: Jaime Maira González (JMAP), Juan Manuel Acuña Pedrosa (JMAP), Nuria Duque Alonso (JMAP), Ana Boquete Castro (JMAP).

### **INTRODUCCIÓN**

La carga inmediata permite rehabilitar funcional y estéticamente una arcada completa en un solo acto quirúrgico. Su éxito depende de una adecuada planificación, estabilidad primaria y distribución de los implantes.

### **OBJETIVO**

Presentar un caso clínico de rehabilitación completa del maxilar superior mediante carga inmediata, destacando los aspectos clave del abordaje quirúrgico y restaurador.

### **CASO CLÍNICO**

Paciente varón de 55 años, no fumador, parcialmente edéntulo en el maxilar superior, con movilidad dental generalizada y pérdida ósea avanzada.

Motivo de la consulta :El paciente acude solicitando una solución fija para la rehabilitación completa del maxilar superior. Se planifica la exodoncia completa de la arcada superior y la colocación de ocho implantes distribuidos estratégicamente. Tras confirmar una adecuada estabilidad primaria en todos los implantes ( $>35$  Ncm), se procede a la colocación inmediata de una prótesis provisional atornillada. El postoperatorio transcurre sin incidencias, con buena cicatrización y adaptación funcional inmediata.

### **DISCUSIÓN**

La carga inmediata en arcadas completas representa una opción predecible en pacientes correctamente seleccionados. La estabilidad primaria de los implantes y un diseño protésico que evite sobrecargas son fundamentales para el éxito. Aunque la arcada superior presenta mayor complejidad por la calidad ósea, una planificación quirúrgica adecuada permite alcanzar resultados satisfactorios tanto funcionales como estéticos.

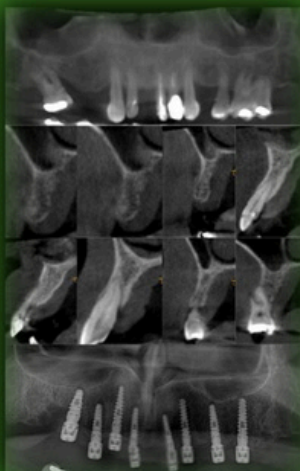
### **CONCLUSIÓN**

La carga inmediata en arcada superior completa es una técnica fiable cuando se realiza una planificación rigurosa y se logra una adecuada estabilidad primaria. Permite restaurar función y estética de forma inmediata, mejorando la calidad de vida del paciente. La correcta selección del caso y el seguimiento postoperatorio son claves para el éxito a largo plazo.



## CARGA INMEDIATA EN ARCADEA SUPERIOR COMPLETA: PROTOCOLO QUIRÚRGICO Y RESTAURADOR

Maira González J, Acuña Pedrosa JM, Duque Alonso N, Martínez Rodríguez M  
Máster Propio de formación permanente en cirugía oral , implantología y Periodoncia  
Universidad Europea Miguel de Cervantes (UEMC)

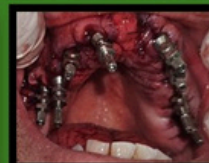
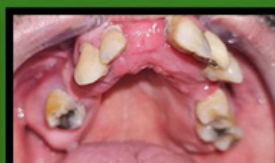
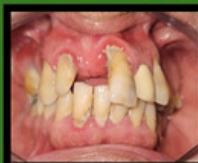### INTRODUCCIÓN:

La carga inmediata permite rehabilitar funcional y estéticamente una arcada completa en un solo acto quirúrgico. Su éxito depende de una adecuada planificación, estabilidad primaria y distribución de los implantes.

### OBJETIVO:

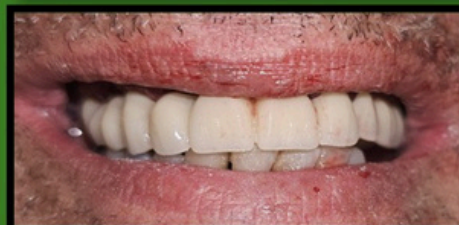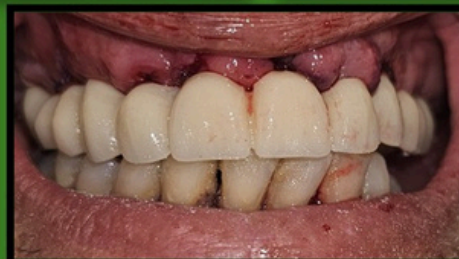Presentar un caso clínico de rehabilitación completa del maxilar superior mediante carga inmediata, destacando los aspectos clave del abordaje quirúrgico y restaurador.



### CASO CLÍNICO:

Paciente varón de 55 años, no fumador, parcialmente edéntulo en el maxilar superior, con movilidad dental generalizada y pérdida ósea avanzada.

Motivo de la consulta : El paciente acude solicitando una solución fija para la rehabilitación completa del maxilar superior. Se planifica la exodoncia completa de la arcada superior y la colocación de ocho implantes distribuidos estratégicamente. Tras confirmar una adecuada estabilidad primaria en todos los implantes (>35 Ncm), se procede a la colocación inmediata de una prótesis provisional atornillada. El postoperatorio transcurre sin incidencias, con buena cicatrización y adaptación funcional inmediata.



### DISCUSIÓN

La carga inmediata en arcadas completas representa una opción predecible en pacientes correctamente seleccionados. La estabilidad primaria de los implantes y un diseño protésico que evite sobrecargas son fundamentales para el éxito. Aunque la arcada superior presenta mayor complejidad por la calidad ósea, una planificación quirúrgica adecuada permite alcanzar resultados satisfactorios tanto funcionales como estéticos.

### CONCLUSIÓN

La carga inmediata en arcada superior completa es una técnica fiable cuando se realiza una planificación rigurosa y se logra una adecuada estabilidad primaria. Permite restaurar función y estética de forma inmediata, mejorando la calidad de vida del paciente. La correcta selección del caso y el seguimiento postoperatorio son claves para el éxito a largo plazo.



## OPTIMIZACIÓN BIOMECÁNICA DE LA MORDIDA HUMANA UTILIZANDO ANÁLISIS NUMÉRICO BASADO EN EL MÉTODO DE ELEMENTOS FINITOS.

Autores: Maribel González Martín (Universidad de Sevilla), Paula Hermida Cabrera (Universidad de Sevilla), Aída Gutiérrez Corrales (Universidad de Sevilla), Eusebio Torres Carranza (Universidad de Sevilla), Gonzalo Ruiz de León (Universidad de Valencia), Berta García Mira (Universidad de Valencia), Alvaro José Martínez González (Universidad de Madrid), Daniel Torres Lagares (Universidad de Sevilla), María Angeles Serrera Figallo (Universidad de Sevilla), Jose Luis Gutiérrez Pérez (Universidad de Sevilla), María Baus Domínguez (Universidad de Sevilla)

### INTRODUCCIÓN

El análisis biomecánico de la mordida es esencial para comprender las fuerzas oclusales y su distribución, especialmente en el diseño y validación de prótesis dentales. Aunque el método de elementos finitos (FEM) se ha utilizado ampliamente para evaluar estas fuerzas, los modelos existentes a menudo carecen de precisión debido a geometrías simplificadas y propiedades de material limitadas.

### MÉTODOS

Se desarrolló un modelo detallado de elementos finitos utilizando el software Abaqus Standard 2023 (Dassault Systemes, Vélizy-Villacoublay, Francia), incorporando geometrías 3D escaneadas de los huesos mandibulares y maxilares. El modelo incluyó huesos corticales y esponjosos (módulo de Young: 5,5 GPa y 13,7 GPa, respectivamente) y se ajustó para simular fuerzas de mordida de 220,7 N basadas en datos experimentales. Las fuerzas oclusales se evaluaron utilizando conectores flexibles que replican las interacciones molar a molar, y se analizó el estado de estrés en los huesos maxilares y mandibulares.

### RESULTADOS

El modelo de FEM consistió en 1.68 millones de elementos, con tamaños de malla de 1-1.5 mm en áreas críticas. Las fuerzas de mordida en los molares fueron consistentes con ensayos clínicos: primer molar (59.3 N), segundo molar (34.4 N) y tercer molar (16.7 N). Los resultados mostraron que las tensiones principales máximas en los huesos maxilares no excedieron  $\pm 5$  MPa, validando la robustez del modelo para predicciones biomecánicas.

### CONCLUSIÓN

El modelo desarrollado proporciona un marco preciso y validado para analizar la distribución de fuerzas oclusales en dentaduras intactas. Este enfoque permite la evaluación de configuraciones protésicas complejas y su impacto biomecánico, optimizando futuros diseños para reducir complicaciones clínicas y mejorar los resultados a largo plazo. La integración de modelos FEM de alta resolución con datos clínicos establece una base sólida para el desarrollo de herramientas predictivas en odontología restauradora.



# OPTIMIZACIÓN BIOMECÁNICA DE LA MORDIDA HUMANA UTILIZANDO ANÁLISIS NUMÉRICO BASADO EN EL MÉTODO DE ELEMENTOS FINITOS

PAULA HERMIDA-CABRERA, MARIBEL GONZÁLEZ -MARTÍN, ÁIDA GUTIÉRREZ-CORRALES, EUSEBIO TORRES CARRANZA, GONZALO RUIZ-DE-LEÓN, BERTA GARCÍA-MIRA, ÁLVARO-JOSÉ MARTÍNEZ-GONZÁLEZ, DANIEL TORRES-LAGARES, MARÍA-ÁNGELES SERRERA-FIGALLO, JOSÉ-LUIS GUTIÉRREZ-PÉREZ, MARÍA BAUS-DOMÍNGUEZ

## 1 INTRODUCCIÓN

El método de elementos finitos (MEF) ayuda a visualizar la localización, dirección y magnitud de una fuerza aplicada, así como el estrés generado en una estructura tridimensional, lo cual de forma clínica no puede ser evaluado [9]. En el ámbito de la prótesis sobre implantes, el MEF en estos últimos años está siendo empleado con el fin de conocer y analizar el comportamiento de los distintos aditamentos, pilares y configuraciones de prótesis [11,12] para poder comprender la biomecánica de cada caso (rehabilitaciones de una pieza o puente sobre implantes y rehabilitaciones completas) y poder así facilitar la toma de decisiones del profesional [13].

## 2 OBJETIVO

CREAR UN MODELO DE SIMULACIÓN BASADO EN EL MÉTODO DE ELEMENTOS FINITOS DE MANDÍBULA INTACTA Y AJUSTADO A ENSAYOS REALES, PARA PREDECIR LA DISTRIBUCIÓN DE FUERZAS DE OCLUSIÓN ANTE DIFERENTES PRÓTESIS.

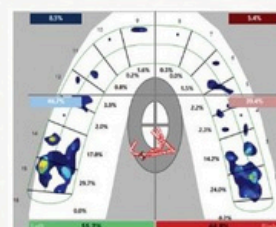
## 3 MATERIAL Y MÉTODO

M. Young Cortical: 5,5GPa Trabecular: 13,7GPa

1,68 MILLONES DE ELEMENTOS

Turkistani et al

Abaqus Standard 2023



## 4 RESULTADOS

Molares	Test	FEM
47-37	59,3 N	58,9 N
46-36	34,4 N	34,4 N
45-35	16,7 N	17,0 N

Figura 3. Comparativa de fuerza oclusal por molar para una carga total de 220,7 N

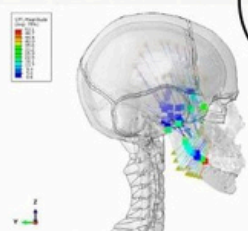


Figura 1. Fuerzas ejercidas músculos y tendones

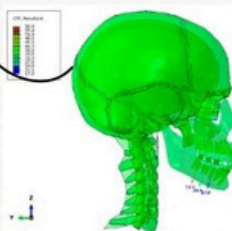


Figura 2. Fuerzas oclusales en mordida

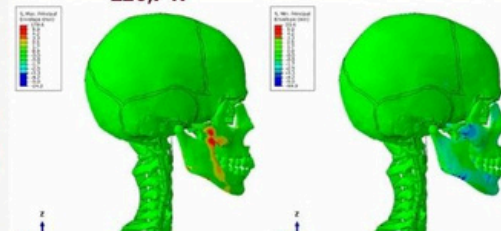


Figura 4. Principales zonas de estrés/menores zonas de estrés [N/mm2]

## 5 DISCUSIÓN Y LIMITACIONES

PARAFUNCIONES

CARGAS DINÁMICAS Y ESTÁTICAS

Estrés por fatiga

Dejar et al; Sender et al. Vaidyanathan et al.; Yeo-Kyeong Lee et al.

IMPLANTES DENTALES

Mayor estrés en la estructura mandibular

Dastgerdi et al

Mayor diámetro de implante menor estrés óseo

Anitua et al

Oclusión mutuamente protegida

Nurullah Türker et al

## 6 CONCLUSIONES

- 1.El modelo desarrollado por nuestro grupo de estudio no sólo valida cómo las fuerzas se distribuyen en la dentición intacta sino la repercusión en músculos, tendones y estructuras óseas abarcando hasta la C7.
- 2.Es una sólida base para reproducir distintos diseños de prótesis sobre dientes y sobre implantes ayudando a mejorar la funcionalidad y durabilidad de las rehabilitaciones



ARTÍCULO COMPLETO



## MANEJO DEL MAXILAR ATRÓFICO MEDIANTE ELEVACIÓN DE SENO E IMPLANTES: A PROPÓSITO DE UN CASO.

Autores: Guiomar Escalza Clavero (Universidad de Sevilla), María Baus Domínguez (Universidad de Sevilla), Carmen Keim del Pino (Universidad de Sevilla), José Luis Gutiérrez Pérez (Universidad de Sevilla), Daniel Torres Lagares (Universidad de Sevilla).

### INTRODUCCIÓN

El edentulismo parcial o total es un problema de salud pública que dificulta la masticación y el habla, y su rehabilitación mediante implantes en el maxilar es compleja por la menor densidad y cantidad de hueso, la reabsorción ósea y la neumatización de los senos maxilares, lo que obliga a individualizar cada caso y aplicar distintas técnicas para lograr resultados funcionales y estéticos adecuados.

### OBJETIVO

Presentar el abordaje quirúrgico de un paciente con maxilar superior atrófico, mediante la técnica de elevación de seno por ventana lateral y colocación de implantes diferidos y simultáneos, evaluando la viabilidad y eficacia de esta estrategia para restablecer la función masticatoria y la rehabilitación protésica en sectores posteriores.

### DESCRIPCIÓN DEL CASO

Paciente varón de 49 años, sin antecedentes médicos de interés salvo hernia de hiato, acude por rehabilitación oral. La ortopantomografía reveló un adecuado estado general de la dentición, excepto el [24] con lesión periapical e indicación de exodoncia. El CBCT mostró una marcada disminución de la altura ósea en sectores posteriores de ambos cuadrantes superiores, con disponibilidad horizontal suficiente. Se planificó en el primer cuadrante una elevación de seno mediante ventana lateral y colocación diferida de implantes en [15] y [16]. En el segundo cuadrante se indicó la exodoncia del [24] y un implante postextracción en su posición, otro en [22] sin complicaciones óseas, y elevación de seno con colocación simultánea de implantes en [24] y [26], al contar con más de 6 mm de altura ósea.

### DISCUSIÓN

La elevación de seno requiere una evaluación prequirúrgica con CBCT para minimizar complicaciones como perforaciones, considerando parámetros clave: grosor de la membrana de Schneider ( $\leq 2$  mm favorable,  $> 5$  mm patológico), presencia de septos, dientes o implantes adyacentes, y ubicación de arterias para evitar hemorragias.

La altura ósea residual determina la técnica: el abordaje transcrestal se indica con  $> 8$  mm, mientras que la ventana lateral se emplea con menor altura; además, los implantes pueden colocarse simultáneamente si la cresta es  $\geq 5$  mm, o diferirse en caso contrario. Aunque la técnica presenta mayor morbilidad y requiere tiempo de regeneración, ofrece una solución predecible, con altas tasas de éxito y mejora la supervivencia de los implantes a largo plazo.

### CONCLUSIONES

La elevación de seno es una técnica regenerativa eficaz para conseguir un aumento en volumen de la zona posterior de un maxilar edéntulo. Para conseguir su éxito, se necesita una evaluación prequirúrgica exhaustiva de la anatomía para reducir la probabilidad de complicaciones.

# MANEJO DEL MAXILAR ATRÓFICO MEDIANTE ELEVACIÓN DE SENO E IMPLANTES: A PROPÓSITO DE UN CASO

ESCALZA-CLAUERO, G; BAUS-DOMÍNGUEZ, M; KEIM-DEL PINO, C; GUTIÉRREZ-PÉREZ, J.L; TORRES-LAGARES, D

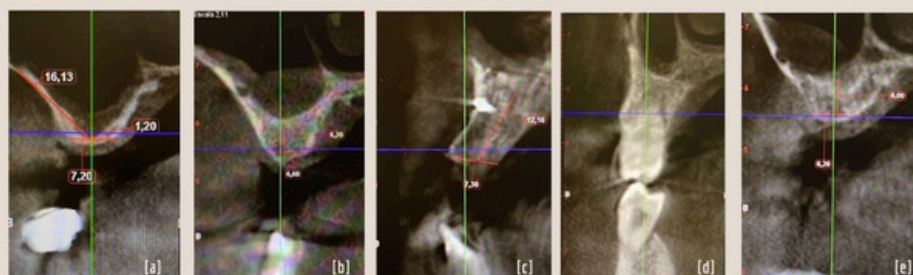
## 1. INTRODUCCIÓN

La pérdida dentaria parcial o total constituye un relevante problema de salud pública, dado que impacta de manera significativa en funciones esenciales como la masticación y habla (1). La rehabilitación mediante implantes en el maxilar presenta desafíos adicionales debido a factores como la menor densidad ósea (2), los procesos de reabsorción y la neumatización de los senos maxilares (3). Estas condiciones obligan a un abordaje individualizado, con la aplicación de diversas técnicas quirúrgicas y protésicas orientadas a alcanzar resultados tanto funcionales como estéticos óptimos.

## 2. OBJETIVO

Presentar el abordaje quirúrgico de un paciente con maxilar atrófico, mediante la técnica de elevación de seno por ventana lateral y colocación de implantes diferidos y simultáneos, evaluando la eficacia de esta estrategia para restablecer la función masticatoria en sectores posteriores.

## 3. DESCRIPCIÓN DEL CASO



Paciente varón de 49 años, sin antecedentes médicos de interés, acude por rehabilitación oral.

Imagen 1. 1.a) Planificación de implante tridimensional en posición del 16 en corte transversal del CBCT. 1.b) Planificación de implante tridimensional en posición del 15 en CBCT. 1.c) Planificación de implante tridimensional en posición del 22 en CBCT. 1.d) Corte transversal CBCT 24. 1.e) Planificación del implante tridimensional en posición del 26 en CBCT.

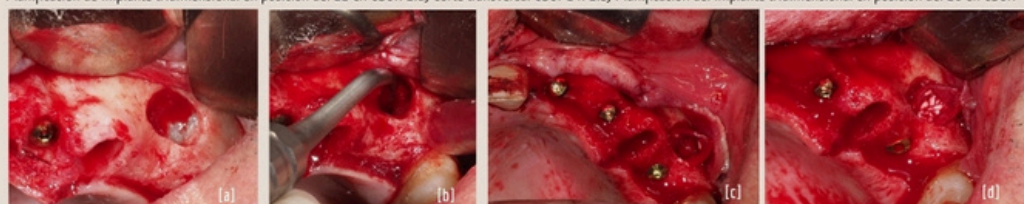


Imagen 2. 2.a). Diseño de ventana de acceso en pared lateral del seno maxilar del segundo cuadrante. 2.b). Despegamiento de la membrana de Schneider del segundo cuadrante. 2.c) Fresado de implante en posición del 26. 2.d). Introducción de material regenerativo. Injerto autógeno y xenógeno.

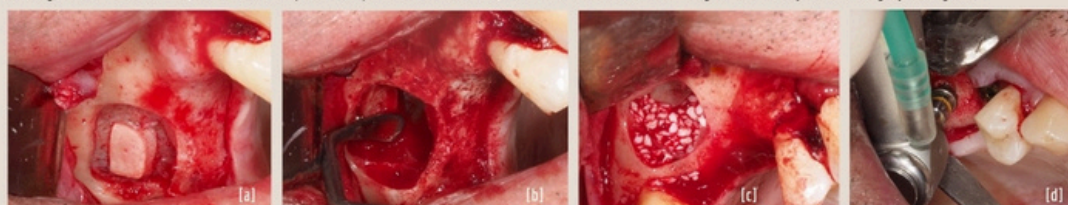


Imagen 3. 3.a). Diseño de la ventana de acceso a la cavidad sinusal del primer cuadrante. 3.b). Despegamiento de la membrana de Schneider. 3.c). Compactación de injerto autógeno y xenógeno en la cavidad subantral. 3.d). Fresado de implante en posición del 16.

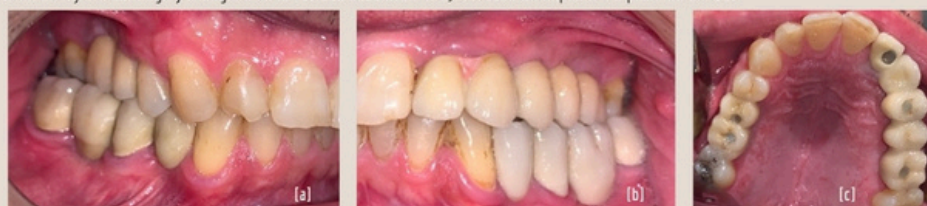

Imagen 4. 4.a). Fotografía intraoral visión lateral derecho tras rehabilitación protésica. 4.b). Fotografía intraoral visión lateral izquierdo tras rehabilitación protésica. 4.c). Fotografía intraoral oclusal superior.

## 4. DISCUSIÓN

Planificación convencional  
Evaluación clínica → CBCT → Anatomía



Cirugía digital / guiada  
Escáner Intraoral → Software 3D → Férula quirúrgica

## 5. CONCLUSIONES

La elevación de seno es una técnica regenerativa eficaz para conseguir un aumento en volumen de la zona posterior de un maxilar edéntulo. Para conseguir su éxito, se necesita una evaluación prequirúrgica exhaustiva de la anatomía para reducir la probabilidad de complicaciones.

## 6. BIBLIOGRAFÍA



## REGENERACIÓN ÓSEA CON LÁMINAS Y BLOQUES CORTICALES AUTÓLOGOS VS XENOGÉNICOS. REVISIÓN DE LA LITERATURA.

Autores: Ana Pérez Redaño (Facultad de odontología, universidad de Sevilla), María Baus Domínguez (Facultad de Odontología, Universidad de Sevilla), Daniel Torres Lagares (Facultad de Odontología, Universidad de Sevilla), Jose Luis Gutiérrez Pérez (Facultad de Odontología, Universidad de Sevilla).

### INTRODUCCIÓN

La reconstrucción de rebordes alveolares atróficos es un procedimiento esencial para restablecer el volumen óseo y permitir la colocación predecible de implantes, entre las opciones más utilizadas destacan los bloques óseos autólogos y los xenógenos colagenados.

### OBJETIVO

Revisar la literatura y comparar los resultados clínicos y radiográficos de injertos autólogos frente a xenógenos en bloque, evaluando ganancia ósea, tasas de reabsorción, supervivencia de implantes y complicaciones, incluyendo parestesias.

### MATERIALES Y MÉTODOS

Se realizó una estrategia de búsqueda en Pubmed/MEDLINE, así como la selección manual de artículos publicados en los últimos 10 años utilizando la siguiente estrategia de búsqueda: ((Bone Regeneration OR Alveolar Ridge Augmentation OR Guided Tissue Regeneration, Periodontal OR vertical bone regeneration OR vertical ridge augmentation OR vertical augmentation) AND (Bone Transplantation OR Bone Substitutes OR cortical lamina OR cortical plate OR cortical shell) AND ((Autografts OR autologous bone OR autogenous graft) OR (Xenografts OR xenogeneic bone OR xenograft OR xenogenic cortical lamina))) AND (Treatment Outcome OR bone gain OR vertical bone height OR new bone formation).

### RESULTADOS

Se seleccionaron 7 artículos, que se estudiaron en función de ganancia ósea horizontal y vertical, grado de reabsorción, tasa de supervivencia de implantes y complicaciones.

### DISCUSIÓN

Los injertos autólogos ofrecen mayor ganancia ósea inicial, pero muestran mayor reabsorción y riesgo de parestesias transitorias, mientras que los bloques xenógenos colagenados mantienen mejor el volumen y presentan menor morbilidad. Ambos materiales permiten una alta supervivencia de implantes.

### CONCLUSIONES

Se necesitan más estudios con protocolos adecuados para evaluar la viabilidad de los bloques óseos xenogénicos, en concreto, para la regeneración ósea vertical. No obstante, en los artículos revisados no existen diferencias estadísticamente significativas en cuanto a ganancia ósea y tasa de supervivencia de implantes en los sitios regenerados.



# REGENERACIÓN ÓSEA CON LÁMINAS Y BLOQUES CORTICALES AUTÓLOGOS VS XENOGÉNICOS. REVISIÓN DE LA LITERATURA

PÉREZ REDAÑO, A. BAUS DOMÍNGUEZ, M. ARANDA HERRERÍAS, G. TORRES LAGARES, D. GUTIÉRREZ PEREZ, J.L. Máster Cirugía Bucal Avanzada Universidad de Sevilla

## 1. INTRODUCCIÓN

Principios en regeneración ósea (1-4)

Cierre primario

Angiogénesis

Estabilidad del coágulo

Mantenimiento del espacio

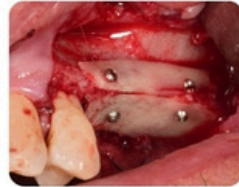


Fig 1. Lámina cortical autóloga

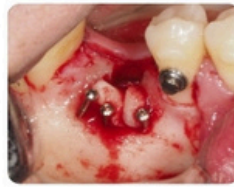

Fig 2. Bloque cortical autólogo

Técnica de placas o láminas (4,5)

Técnica de incrustación de bloque óseo (4,5)

Para superar limitaciones y complicaciones, se han propuesto bloques óseos xenogénicos como material de injerto alternativo, los cuales se han evaluado en estudios con humanos que aseguran un aumento óseo de 4,12mm (6).

## 2. OBJETIVO

Analizar la literatura publicada y evaluar los resultados clínicos y radiográficos de injertos autólogos frente a xenogénicos en bloque, evaluando ganancia ósea, tasas de reabsorción, supervivencia de implantes y complicaciones.

## 3. MATERIAL Y MÉTODOS

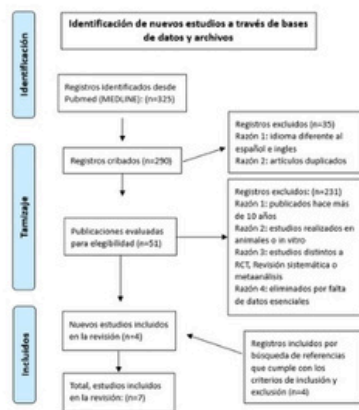


Fig 3. Diagrama de flujo

Autor y año de publicación	Tipo de estudio	Material y métodos		Resultados				Conclusiones	
		Nº de pacientes	Nº de bloques A/X	Nº implantes	Seguimiento	Ganancia ósea (mm)	Grado de reabsorción A/X	Supervivencia de implantes A/X (%)	Complicaciones A/X
Romito y cols. 2024 (7)	RCT	50	22/28	22/28	12 meses	Ganancia lateral: 3,06/2,90	-	90,9%/79,6%	Fallos tempranos de implantes: 9,1%/21,4%
Romito y cols. 2023 (8)	RCT	64	32/32	-	7 meses	Ganancia lateral: 2,76/4,03 (p=0,003) Ganancia vertical: 0,38/-0,16mm (p=0,0009)	-	-	Remoción de placa: 2/2
Thoma y cols. 2019 (9)	RCT	24	12/12	-	4 meses	Ganancia lateral: 4,66/5,1	25,62%/13,88%	-	Parosteitis: 9%/50%
Lima y cols. 2018 (10)	RCT Split-mouth	8	8/8	16	6 meses	Ganancia lateral: 7,8/1,6mm (inicial: 3,7/1,6mm) Ganancia vertical: 0,3/1,6mm (3,6/1,4mm)	0%/2,1%	-	Remoción de placa: 1
Kivovics y cols. 2024 (11)	Retrospectivo	62	58 GBR horizontal 27 GBR vertical 14 preservación alveolar	105	3-7 años	Ganancia horizontal: preservación alveolar 0,51 a 2mm de la cresta y 1,18 a 5 mm. Ganancia vertical: -0,16mm GBR horizontal, 2,91 y 3,24 mm a 2 y 5mm de	-	94,29%	-

Fig 4. Tabla de resultados

## 5. DISCUSIÓN ¿Sustituirá el injerto xenogénico al autólogo?

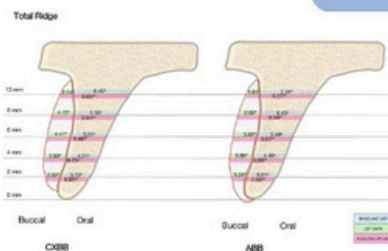


Fig 5. Representación de resultados: ganancia ósea horizontal total con injerto xenogénico (CXB) y autólogo (ABD)

Romito y cols. 2023 (8)

Torque medio de implantes  
tasa de supervivencia de implantes

Lima y cols. 2018 (10): (A/X)  
32±22N/18±9N (p=0,004)

Kivovics y cols. 2024 (11): tras colocar 105 implantes y un seguimiento de 3-7 años estima una tasa de supervivencia del 94,29%

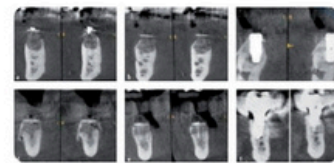


Fig 6. a, b y c corresponden al injerto xenogénico, mientras que d, e y f corresponden a autólogo

Grado de reabsorción (A/X):

Velázquez y cols. 2021 (12): (A/X): 2,03±1,58%/3,49±2,38% (p>0,05)

Marconcini y cols. 2019 (13): 2 años post colocación de implantes: -0,91±0,35mm  
3 años: 1,06±0,37mm (p<0,001)

## 6. CONCLUSIÓN

Se necesitan más estudios con protocolos adecuados para evaluar la viabilidad de los bloques óseos xenogénicos, en concreto, para la regeneración ósea vertical. No obstante, en los artículos revisados no existen diferencias estadísticamente significativas en cuanto a ganancia ósea y tasa de supervivencia de implantes en los sitios regenerados.

## 7. TABLA DE RESULTADOS COMPLETA Y BIBLIOGRAFÍA



## **CIRUGÍA REGENERATIVA DE ENCÍA QUERATINIZADA MEDIANTE INJERTO DE TEJIDO MUCOGINGIVAL DE PALADAR DURO: A PROPÓSITO DE UN CASO.**

Autores: Juan Leopoldo López del Valle (JMAP Formación Sevilla), Miguel Ángel Marrufo Sánchez (JMAP Formación Sevilla)

### **INTRODUCCIÓN**

Mediante este medio se presenta el proceso detallado antes, durante y postcirugía de regeneración de encía queratinizada a la altura del cuello del 41 mediante injerto de tejido conectivo de paladar duro.

### **CASO CLÍNICO**

Mujer de 37 años con una recesión gingival en el 41 tipo I de Miller, posiblemente por dehiscencia ósea por ortodoncia, se estudia para ser sometido a una cirugía de técnica unilaminar para regenerar la encía queratinizada perdida y recuperar así la función protectora y la estética en esta zona. La cirugía consiste en extraer un injerto de encía queratinizada del paladar a la altura del 25-26, preparar el lecho receptor en 41, colocar el injerto y sujetarlo mediante puntos de sutura y esperar a su completa cicatrización y regeneración. En un periodo de 5 meses y medio la paciente presentaba un buen aspecto y resultado óptimo de la cirugía en ausencia de complicaciones.

### **CONCLUSIONES**

La cirugía de injerto de tejido conectivo de paladar en esta recesión tipo I de Miller ha sido altamente óptima y exitosa gracias a una correcta planificación previa y a una manipulación correcta de los tejidos.



## CIRUGÍA REGENERATIVA DE ENCÍA QUERATINIZADA MEDIANTE INJERTO DE TEJIDO CONECTIVO DE PALADAR DURO: A PROPÓSITO DE UN CASO

López-del Valle JL, Marrufo M, Acuña JM, Duque N  
Máster Propio de Formación Permanente en Cirugía Bucal, Implantología y Periodoncia. JMAP FORMACIÓN Sevilla

**Introducción:** El injerto de tejido conectivo es un procedimiento quirúrgico que se utiliza para aumentar o reemplazar la encía queratinizada, especialmente en casos de recesión gingival.

**Objetivos:** Evaluar el éxito clínico y estético de la cirugía de injerto de tejido conectivo con colgajo de reposición coronal siguiendo las técnicas de Edel en un caso de recesión gingival localizada

**Caso clínico:** Mujer de 37 años con una recesión gingival en el 41 tipo I de Miller (imagen 6), posiblemente por dehiscencia ósea por ortodoncia. Se realiza una cirugía de técnica bilaminar con injerto de tejido conectivo y colgajo de reposición coronal. Como observamos en las imágenes numeradas:

1. Se extrae un injerto rectangular con un grosor de 1-1,5mm de encía queratinizada cogiendo solo tejido conectivo del paladar a la altura del 25-26 por palatino.
2. Preparar el lecho receptor en 41, un colgajo a espesor parcial trapezoidal; y colocar el injerto de manera que cubra mesio-distalmente todo el lecho del colgajo y apico-coronalmente la recesión 1 mm por encima de la línea amelocementaria y más de 2mm en apical a la recesión, asentándose en conectivo.
3. Sujetarlo mediante puntos de sutura no reabsorbibles
4. Aspecto a la semana de la intervención
5. En un periodo de 5 meses y medio la paciente presentaba un buen aspecto y resultado óptimo de la cirugía en ausencia de complicaciones.

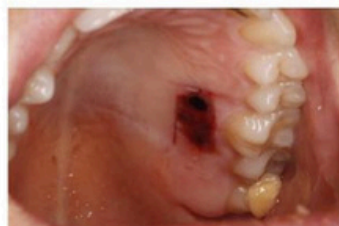**Resultados:** La cirugía de injerto de tejido conectivo de paladar en esta recesión tipo I de Miller ha sido altamente óptima y exitosa gracias una correcta planificación previa y a una buena manipulación de los tejidos.

**Discusión:** Realmente cualquier tipo de técnica es válida en recesiones de tipo I de Miller (unilaminar o bilaminar). Las técnicas bilaminares son técnicas más complejas que la unilaminar y su epitelización es más tardía comparada con el injerto gingival libre. Sin embargo presenta multitud de ventajas:

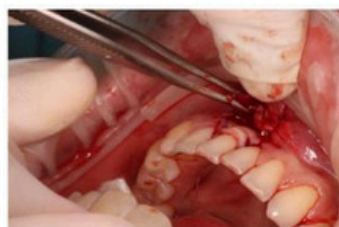- Sus resultados son más predecibles por la doble vascularización que otorga el colgajo y el lecho subyacente
- Se pueden tratar recesiones múltiples
- Posee una menor contracción secundaria
- Requiere un menor grosor de tejido de donante que el injerto gingival libre.

**Conclusiones:** El injerto de tejido conectivo con reposición coronal es el estándar de oro para las recesiones dentales por su eficacia y éxito. Se consigue una estética adecuada y evitamos inconvenientes que podríamos tener derivados de la cirugía de injerto gingival libre.

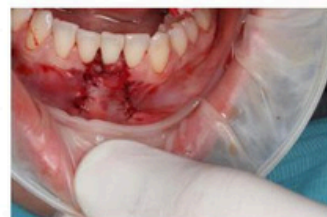Bibliografía:



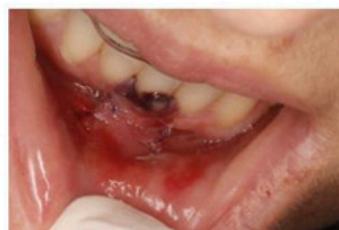1



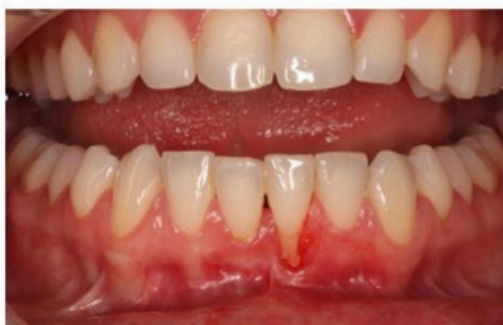2



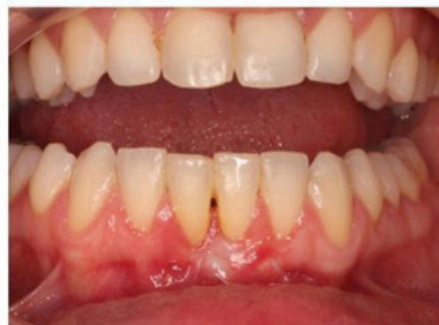3



4



6



5



## CBCT SECTORIAL VS CBCT COMPLETO: IMPACTO DE LOS HALLAZGOS INCIDENTALES EN LA PRÁCTICA CLÍNICA ODONTOLÓGICA.

Autores: Francisco Jiménez Doblas (Clínica Privada), Oliva Polvillo Díaz (Clínica Privada), Ana López Miranda (JMAP Formación), Nuria Duque Alonso (JMAP Formación), Juan Manuel Acuña Pedrosa (JMAP Formación).

### INTRODUCCIÓN

La tomografía computarizada de haz cónico (CBCT) es una herramienta clave en radiología dental, especialmente para planificación implantológica y diagnóstico de diversas patologías. Una decisión clínica relevante es elegir entre exploraciones sectoriales o completas, ya que determina la extensión anatómica evaluada y la detección de hallazgos incidentales (HI). Estos hallazgos, a menudo inesperados, presentan una relevancia clínica variable y pueden originar dilemas diagnósticos y terapéuticos.

### OBJETIVO

Analizar, según la evidencia disponible, las diferencias entre CBCT sectoriales y completos en relación con la frecuencia y relevancia clínica de los HI, y valorar su impacto en la práctica odontológica.

### MATERIALES Y MÉTODOS

Se revisaron estudios publicados entre 2007 y 2023 que evaluaron la prevalencia de HI en CBCT. Se incluyeron exploraciones con distintos campos de visión (FOV), desde sectoriales centrados en áreas específicas hasta completos que abarcaron estructuras maxilofaciales amplias. Los HI se clasificaron en baja, moderada o alta relevancia clínica, según su repercusión potencial y necesidad de seguimiento.

### RESULTADOS

La prevalencia de HI mostró gran variabilidad según el FOV. En exploraciones completas alcanzó hasta el 99,5%, mientras que en las sectoriales osciló entre el 24,6% y el 93,4%. La mayoría fueron hallazgos de baja importancia clínica, como variaciones anatómicas sin repercusión directa. Sin embargo, un porcentaje relevante requirió seguimiento, y algunos hallazgos de alta relevancia, como calcificaciones carotídeas, se detectaron con mayor frecuencia en los estudios completos. Estos datos refuerzan la importancia de interpretar todas las estructuras visibles, independientemente del motivo inicial de la exploración.

### CONCLUSIONES

Los CBCT completos presentan mayor prevalencia de HI que los sectoriales, aunque la mayoría son de baja relevancia clínica. La detección de hallazgos potencialmente significativos justifica una interpretación cuidadosa y una adecuada formación profesional. La elección entre exploración sectorial o completa debe basarse en cada caso, equilibrando necesidad clínica, dosis de radiación y beneficios potenciales para el paciente.

# CBCT SECTORIAL VS. CBCT COMPLETO: IMPACTO DE LOS HALLAZGOS INCIDENTALES EN LA PRÁCTICA CLÍNICA ODONTOLÓGICA

Jiménez Doblas F, Polvillo Díaz O, López Miranda A, Duque Alonso N, Acuña Pedrosa JM

Máster Propio de Formación Permanente en Cirugía Oral, Implantología y Periodoncia  
Universidad Europea Miguel de Cervantes (UEMC)

## Introducción

La CBCT es una herramienta clave en radiología dental. La elección entre estudios sectoriales y completos influye en la detección de hallazgos incidentales (HI). Estos hallazgos presentan una relevancia clínica variable y pueden originar dilemas diagnósticos y terapéuticos.

## Objetivo

Comparar la frecuencia y relevancia clínica de los HI en CBCT sectoriales frente a completos y valorar así su impacto en la práctica odontológica.

## Material y Métodos

Revisión de estudios publicados entre 2007 y 2023. Se incluyeron exploraciones con diferentes campos de visión (FOV) y los HI fueron clasificados en baja, moderada o alta relevancia clínica.

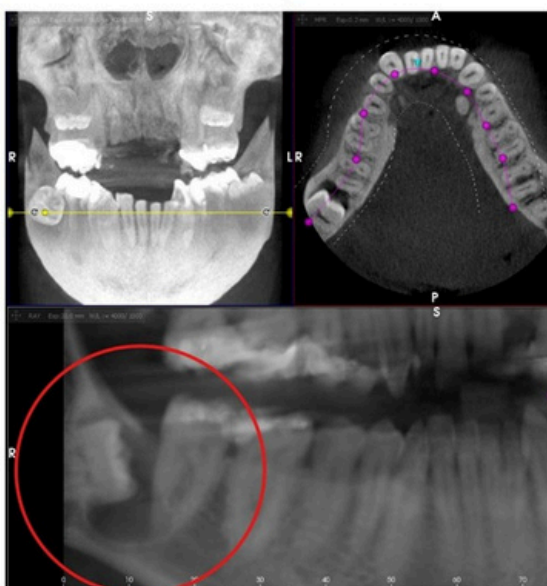


Figura 1. CBCT con hallazgo incidental en cordal inferior.

## Resultados

CBCT completos: hasta 99,5% de HI.

CBCT sectoriales: 24,6%–93,4% de HI.

Mayoría: baja importancia clínica.

Hallazgos graves más frecuentes en estudios completos.

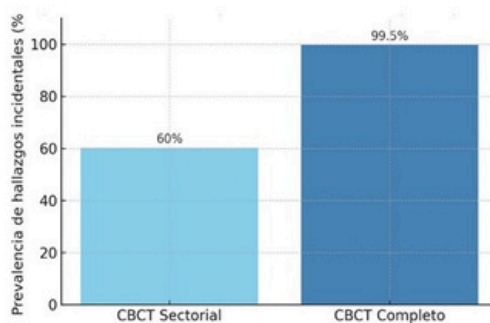


Figura 2. Comparación de frecuencia de hallazgos incidentales según el campo de visión.

## Conclusión

Los CBCT completos detectan más HI, la mayoría leves. La elección del campo de visión debe equilibrar necesidad diagnóstica, radiación y beneficio para el paciente.

## REFERENCIAS BIBLIOGRÁFICAS

1. Theodoridis C, Damascos S, Angelopoulos C. Frequency and clinical significance of incidental findings on CBCT imaging. *J Oral Maxillofac Res.* 2024;15(1):e5.
2. Dief S, Veitz-Keenan A, Amintavakoli N, McGowan R. Systematic review on incidental findings in CBCT scans. *Dentomaxillofac Radiol.* 2019.
3. Braun MJ, Rauneker T, Dreyhaupt J, Hoffmann TK, Luthardt RG, Schmitz B, Dammann F, Beer M. Dental and maxillofacial CBCT: High number of incidental findings. *Diagnostics.* 2022.
4. Küçük Kurt S. Maxillary sinus pathologies in dental implant candidates: CBCT prevalence and risk factors. *BMC Oral Health.* 2025.
5. Almarghani AA, Alshahrani BA, Fayyad BT, Shami MK, Alsaegh MH, Aladwani FS, Alghamdi AS. Mandibular lingual concavities: CBCT study in Jeddah. *Eur Rev Med Pharmacol Sci.* 2023;27:1736–1742.
6. Kachlan MO, Yang J, Balshi TJ, Wolfinger GJ, Balshi SF. Incidental findings in CBCT for dental implants in 1002 patients. *J Prosthodont.* 2021.

## MANEJO INTEGRAL DE IMPLANTES: DE LA EXPLANTACIÓN A LA COLOCACIÓN GUIADA. A PROPÓSITO DE UN CASO.

Autores: Oliva Polvillo Diaz (Clínica Privada) , Francisco Jiménez Doblaz (Clínica Privada), Ana López Miranda (JMAP Formación), Nuria Duque Alonso (JMAP Formación), Juan Manuel Acuña Pedrosa (JMAP Formación)

### INTRODUCCIÓN

Los avances en planificación digital y cirugía guiada permiten una colocación de implantes más precisa y segura en relación con las estructuras anatómicas, reduciendo desviaciones y aumentando la predictibilidad frente a las técnicas convencionales. Estas herramientas aportan un enfoque mínimamente invasivo, mejorando tanto los resultados clínicos como la seguridad quirúrgica.

### DISCUSIÓN

Este caso clínico evidencia que la cirugía guiada, apoyada en una adecuada planificación digital, constituye una herramienta fundamental para garantizar precisión, seguridad y un abordaje mínimamente invasivo en implantología. Su aplicación permite evitar colisiones entre implantes, optimizar la distribución protésica y obtener resultados clínicos predecibles y exitosos.

### OBJETIVOS

Mostrar la planificación digital y su ejecución mediante cirugía guiada; evaluar la precisión y la estabilidad obtenidas con el uso de férulas quirúrgicas y anillas de guía; y destacar las ventajas clínicas y protésicas de la técnica frente a los métodos convencionales.

### CASO CLÍNICO

Se presenta un paciente varón de 63 años, con antecedentes de implantes previos, en quien se planificó una rehabilitación mediante cirugía guiada. Con el software Exoplan 3.1 se diseñó la colocación de nueve implantes Neodent® Helix® GM® Acqua® FDA en las posiciones 16, 22, 24, 26, 36, 34, 32, 44 y 46, con longitudes de 8 y 10 mm y diámetro de 3.75 mm. La estabilización se efectuó con tres pines Neodent® EasyGuide Fixation, empleando férulas quirúrgicas, fresas calibradas y anillas de guía de Ø 3.93 mm para asegurar la precisión del procedimiento.

### RESULTADOS

Se colocaron los nueve implantes en las posiciones planificadas, todos con buena estabilidad primaria (ITV 30-35 N·cm, ISQ  $\geq$  60-65). La distribución protésica fue adecuada gracias a la planificación digital, que permitió optimizar el diseño sin complicaciones intraoperatorias. El postoperatorio evolucionó de forma favorable, confirmando la eficacia y predictibilidad de la técnica.



# MANEJO INTEGRAL DE IMPLANTES: DE LA EXPLANTACIÓN A LA COLOCACIÓN GUIADA. A PROPÓSITO DE UN CASO

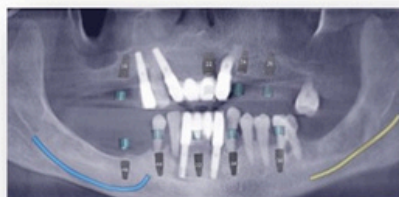
Polvillo Díaz O, Jiménez Doblas F, López Miranda A, Duque Alonso N, Acuña Pedrosa JM  
Máster Propio de formación permanente en cirugía oral, implantología y periodoncia  
Universidad Europea Miguel de Cervantes (UEMC)

## INTRODUCCIÓN

Los avances en planificación digital y cirugía guiada permiten una colocación más precisa y segura de los implantes en relación con las estructuras anatómicas. Diversos estudios demuestran que estas técnicas reducen desviaciones y mejoran la predictibilidad en comparación con los métodos convencionales.

## OBJETIVOS

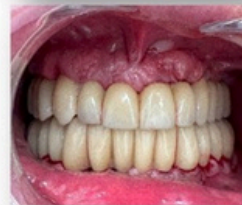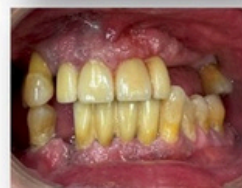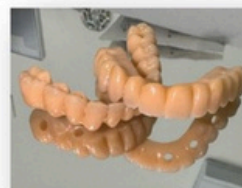- Mostrar la planificación digital y la ejecución quirúrgica mediante cirugía guiada.
- Evaluar la precisión y estabilidad obtenida con el uso de férulas quirúrgicas.
- Destacar las ventajas clínicas y quirúrgicas de la cirugía guiada.



Radiografía de planificación

## CASO CLÍNICO

- Paciente: varón, 63 años
- Antecedentes: implantes previos
- Planificación digital: Exoplan 3.1.
- Posiciones: 16, 22, 24, 26, 36, 34, 32, 44, 46. Neodent® Helix® GM® Acqua® FDA (Ø 3.75mm, 8 y 10mm)
- Estabilización: tres pines Neodent® EasyGuide Fixation
- Cirugía guiada: férulas quirúrgicas, fresas calibradas y anillas de guía (Ø 3.93 mm)



Situación inicial y carga inmediata postoperatorio

## RESULTADOS Y DISCUSIÓN

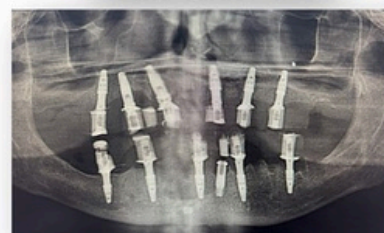- 9 implantes colocados en posiciones planificadas.
- Buena estabilidad primaria en todos (ITV 30-35N·cm, ISQ ≥ 60-65).
- Correcta distribución protésica gracias a la planificación digital.
- Sin complicaciones intraoperatorias ni postoperatorias.
- La cirugía guiada evitó colisiones entre implantes y mejoró la predictibilidad.

## CONCLUSIONES

1. La cirugía guiada ofrece alta precisión y estabilidad, optimizando el resultado funcional y estético.
2. Permite minimizar complicaciones y preservar tejidos al favorecer un abordaje mínimamente invasivo.
3. Los resultados son consistentes con la literatura, que reporta alta supervivencia implantaria y menor pérdida ósea marginal en comparación con la técnica convencional.
4. Requiere una adecuada planificación digital y control en cada fase de trabajo para garantizar exactitud y seguridad.
5. La evidencia científica respalda que la cirugía guiada mejora la experiencia global del paciente frente a la técnica convencional.



BIBLIOGRAFÍA



Radiografía postoperatoria

## ACTUALIZACIÓN EN EL PROTOCOLO DE AUTOTRANSPLANTE DENTAL. REVISION DE LA EVIDENCIA CIENTIFICA RECIENTE.

Autores: Maria del Pilar Travado Castillo (Máster Propio de formación permanente en cirugía Bucal , implantología y Periodoncia Universidad Europea Miguel de Cervantes (UEMC)), Juan Manuel Acuña Pedrosa (Máster Propio de formación permanente en cirugía Bucal, implantología y Periodoncia Universidad Europea Miguel de Cervantes (UEMC)), Nuria Duque Alonso (Máster Propio de formación permanente en cirugía Bucal , implantología y Periodoncia Universidad Europea Miguel de Cervantes (UEMC)), Carmen Sánchez Salado (Máster Propio de formación permanente en cirugía Bucal , implantología y Periodoncia Universidad Europea Miguel de Cervantes (UEMC)).

### INTRODUCCIÓN

La elección del autotrasplante dental para esta revisión surge del interés por explorar alternativas viables y conservadoras en el tratamiento de pérdidas dentarias, especialmente en jóvenes. El autotrasplante presenta resultados cada vez más predecibles, gracias a los avances en odontología digital. Se ha mejorado la precisión quirúrgica, la preservación de estructuras biológicas y la tasa de éxito a largo plazo. Por ello, resulta fundamental realizar una revisión actualizada de la literatura que evalúe la eficacia, indicaciones y beneficios del autotrasplante en el contexto clínico contemporáneo.

Es un procedimiento técnico dependiente, que durante años se ha realizado con diferentes pautas clínicas.

La evidencia revisada indica que el éxito del autotrasplante depende de factores como: la selección adecuada del diente donante, el grado de formación radicular del mismo, el tiempo extraoral del diente donante, la posibilidad de mantener la vitalidad pulpar o la realización de la endodoncia, y el uso de ferulización semirrigida.

### CONCLUSIONES

El autotrasplante dental es una alternativa predecible para la reposición de dientes, especialmente en pacientes jóvenes. Aunque hacen falta más estudios que analicen la tasa de éxito del tratamiento en relación al protocolo empleado, según los factores analizados en esta revisión, se pueden establecer unas pautas clínicas, lo que contribuye a estandarizar la práctica y mejorar la tasa de éxito a largo plazo.

### OBJETIVOS

Revisar la bibliografía científica disponible sobre el autotrasplante dental con el fin de establecer un consenso de actuación clínica que optimice los resultados y mejore las tasas de éxito.

### MATERIAL Y MÉTODOS

Se llevó a cabo una búsqueda en Pubmed con la estrategia: (dental autotransplantation OR tooth autotransplantation) AND (clinical procedure OR guideline). Se seleccionaron 11 artículos para la revisión de la técnica de autotrasplante utilizada en los mismos. Los artículos seleccionados incluyen revisiones sistemáticas y metaanálisis, estudios clínicos prospectivos y retrospectivos, ensayos clínicos controlados y no controlados.

### MATERIAL Y MÉTODOS

El autotrasplante dental es una técnica predecible y útil, especialmente en pacientes jóvenes, colaboradores, con buena higiene oral. Presenta ventajas respecto al tratamiento implantológico, ya que permite la movilidad dental en un tratamiento ortodóncico además de mantener el volumen óseo que permitiría rehabilitar con implante en caso de pérdida dentaria.



# ACTUALIZACIÓN EN EL PROTOCOLO DE AUTOTRASPLANTE DENTAL. REVISIÓN DE LA EVIDENCIA CIENTÍFICA RECIENTE.

Travado Castillo MP, Acuña Pedrosa JM, Duque Alonso N, Sánchez Salado C.

Máster Propio de formación permanente en cirugía Bucal , implantología y Periodoncia  
Universidad Europea Miguel de Cervantes (UEMC)

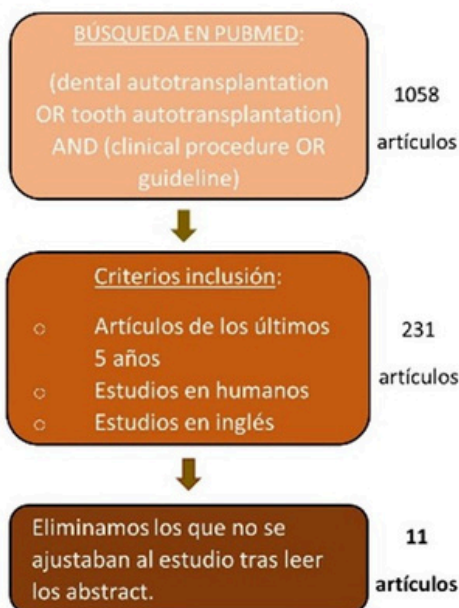
## 1. INTRODUCCION:

La elección del autotrasplante dental para esta revisión surge del interés por explorar alternativas viables y conservadoras en el tratamiento de pérdidas dentarias, especialmente en jóvenes. El autotrasplante presenta resultados cada vez más predecibles, gracias a los avances en odontología digital. Se ha mejorado la precisión quirúrgica, la preservación de estructuras biológicas y la tasa de éxito a largo plazo. Por ello, resulta fundamental realizar una revisión actualizada de la literatura que evalúe la eficacia, indicaciones y beneficios del autotrasplante dental en el contexto clínico contemporáneo.

## 2. OBJETIVOS:

Revisar la bibliografía científica disponible sobre el autotrasplante dental con el fin de establecer un protocolo que optimice los resultados y mejore las tasas de éxito.

## 3. MATERIAL Y MÉTODO:



## 5. CONCLUSIONES:

El autotrasplante dental es una alternativa predecible para la reposición de dientes, especialmente en pacientes jóvenes. Aunque hacen falta más estudios que analicen la tasa de éxito del tratamiento en relación al protocolo empleado, según los factores analizados en esta revisión, se pueden establecer unas pautas clínicas, lo que contribuye a estandarizar la práctica y mejorar la tasa de éxito a largo plazo.



## 4. RESULTADOS-DISCUSSION

Los 11 artículos revisados incluyen revisiones sistemáticas y metaanálisis, estudios clínicos prospectivos y retrospectivos, ensayos clínicos controlados y no controlados.

El autotrasplante dental es una técnica predecible y útil. Sin embargo, la técnica puede influir en los resultados.

- **Desarrollo radicular del diente donante:** mejor seleccionar dientes con raíces en desarrollo. Aunque cada vez más se utilizan dientes adultos.

- **Tiempo extraoral del diente donante**

<15min

Necrosis pulpar

Resorción radicular

- **El uso de réplicas 3D y guías quirúrgicas** pueden facilitar la preparación del socket y del diente donante. Sin embargo, en algunos estudios incluidos, no hay referencia clara a su utilización.

- En relación a la **endodoncia**, algunos estudios muestran que se realiza fuera de boca, en un ambiente controlado. Otros, la planifican antes o después de la cirugía, para minimizar el tiempo extraoral y, cada vez más sugieren que, en dientes en desarrollo, la endodoncia se puede postergar si no hay signos de necrosis, permitiendo la revascularización en muchos casos.

- Finalmente: la **ferulización** del diente trasplantado busca estabilizar el diente y minimizar la movilidad durante el proceso de cicatrización.

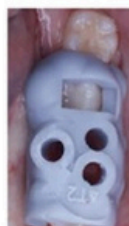

Figura 1. Guía de fresado del lecho receptor colocada

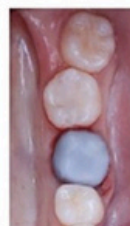

Figura 2. Prueba de la réplica del diente donante en el lecho receptor.

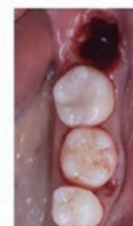

Figura 3. Extracción del diente donante y su trasplante al lecho receptor.

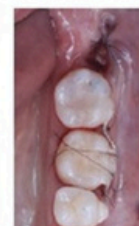

Figura 4. Ferulización del diente trasplantado y sutura



## CIRUGIA GUIADA EN IMPLANTES INMEDIATOS POST EXTRACCIÓN CON CARGA INMEDIATA: REPORTE DE CASO CLÍNICO.

Autores: Mercedes Méndez Morales (Clínica privada) , Miguel Gilbert Lozano(Clinica privada), Ana López Miranda(JMAP Formación), Nuria Duque Alonso(JMAP Formación), Juan Manuel Acuña Pedrosa(JMAP Formación).

### INTRODUCCIÓN

La colocación de implantes inmediatos postextracción se ha incrementado en los últimos años, tanto por la demanda de los pacientes de acortar los tiempos del tratamiento implantológico, como por el interés del profesional en preservar las estructuras alveolares tras la extracción y prevenir su atrofia.

### OBJETIVOS

Presentar un caso clínico en el que se emplea cirugía guiada con carga inmediata, con el fin de reducir el número de citas debido a la ansiedad de la paciente asociada a experiencias odontológicas previas, y de ofrecerle confort en términos de estética y funcionalidad.

### CASO CLÍNICO

Paciente con diagnóstico de periodontitis crónica generalizada en el maxilar superior, con remanentes dentarios en 16, 14, 13, 12, 22, 23, 25 y 26, varios de ellos previamente tratados endodónticamente (16, 14, 12, 22 y 26) y asociados a lesiones periapicales. Dichas piezas servían de pilares a una prótesis fija metal-cerámica.

Se planificó la extracción de todas las piezas y la colocación inmediata de seis implantes (Euroteknika) mediante cirugía guiada (Pitágoras) en las posiciones 12, 14, 16, 22, 24 y 26. Posteriormente, se realizó la carga inmediata mediante una prótesis provisional implantosoportada de PMMA sobre los cuatro implantes anteriores, ya que en el sector posterior se colocaron dos implantes cortos (6 mm). Finalmente, se planificó la rehabilitación definitiva con una prótesis implantosoportada de zirconio sobre barra de titanio anclada a los seis implantes.

### CONCLUSIONES

La colocación de implantes inmediatos postextracción requiere una planificación meticulosa. La cirugía guiada precisa la integración de la tomografía computarizada de haz cónico y el escáner intraoral para la planificación tridimensional basada en la prótesis. Esta técnica permite acortar y simplificar los tiempos quirúrgicos, así como realizar la restauración inmediata de los implantes mediante una prótesis provisional prefabricada.

## CIRUGÍA GUIADA EN IMPLANTES INMEDIATOS POST EXTRACCIÓN CON CARGA INMEDIATA: REPORTE DE CASO CLÍNICO

**Autores: Méndez Morales M., Gilbert Lozano M., López Miranda A., Duque Alonso N., Acuña Pedrosa JM**  
Máster propio de formación permanente en Cirugía oral, Implantología y Periodoncia.  
Universidad Europea Miguel de Cervantes (UEMC)

### INTRODUCCIÓN

Actualmente los pacientes demandan acortar los tiempos en los tratamientos implantológicos y por su parte el profesional presta interés en preservar las estructuras alveolares tras la extracción dental y prevenir su atrofia. Estos hechos hacen al profesional implementar la colocación de implantes inmediatos postextracción (1-4).

### OBJETIVOS

Reducir el número de citas en el tratamiento implantológico y ofrecer confort en términos de estética y funcionalidad, así como una experiencia positiva, a un paciente con ansiedad en tratamientos odontológicos previos.

### PRESENTACIÓN DEL CASO CLÍNICO

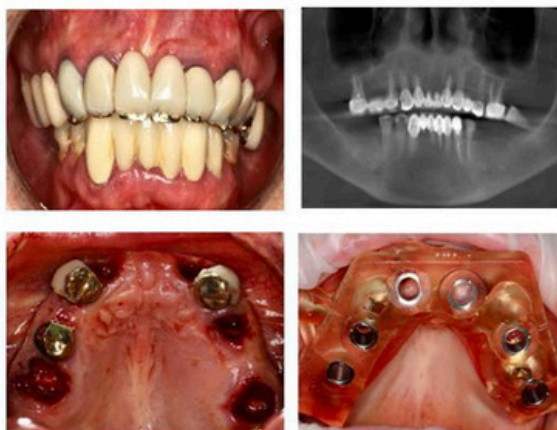
Paciente femenino, sin antecedentes médicos de interés, con periodontitis crónica generalizada en el maxilar superior, con remanentes dentarios en 16, 14, 13, 12, 22, 23, 25 y 26. Extracción de todas las piezas, colocación inmediata de seis implantes (Euroteknika) mediante cirugía guiada (Pitágoras) y rehabilitación provisional de PMMA.

### RESULTADOS

El tratamiento a seguir fue la extracción de las piezas 16, 14, 12, 22, y 26. Las piezas 13, 23 y 25 se conservaron para fijar la férula quirúrgica.

Se procedió al fresado y colocación de los implantes (12,14,22,24) con la suficiente estabilidad primaria para provisionalizarlos (torque 35-40 Nw).

A continuación, se extrajeron el resto de piezas dentales y así colocar la prótesis implantosoportada provisional de PMMA, mediante ajuste manual y llave dinamométrica (25 Nw). Finalmente acabar con una rehabilitación implantosoportada anclada a los seis implantes (5-8).

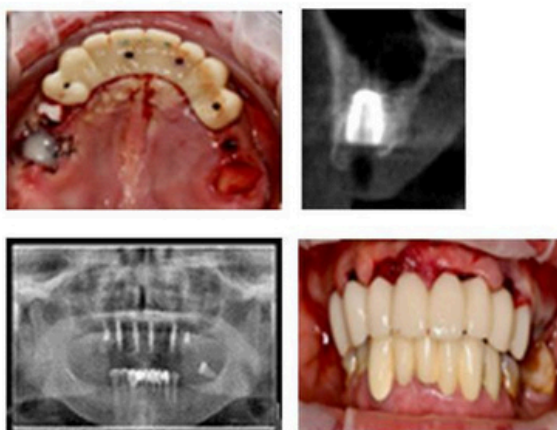

### DISCUSION

Dentro de las diferentes posibilidades de tratamiento en estos casos, se decidió realizar todo el procedimiento en un mismo acto quirúrgico, desde las extracciones de las piezas dentales hasta la colocación de la prótesis provisional implantosoportada (9).

Los implantes se colocaron de forma digital para obtener una posición tridimensional y lograr una estética adecuada. La cirugía guiada por ordenador permite planificar la posición de los implantes y trasladarla a la boca del paciente (9).

Por motivos funcionales así como estéticos y debido a la alta tasa de supervivencia, similar a la carga diferida, se decidió realizar una carga inmediata de los implantes (10), mediante una prótesis provisional de PMMA implantosoportada (11).



### CONCLUSIONES

- La colocación de implantes inmediatos postextracción requiere una planificación meticulosa.
- La cirugía guiada precisa la integración del CBCT y el escáner intraoral para la planificación tridimensional basada en la prótesis.
- La cirugía guiada con carga inmediata acorta y simplifica tiempos.
- La rehabilitación completa del maxilar por medio de la cirugía guiada con carga inmediata de los implantes, postextracción dental, confiere un confort al paciente respecto a términos de estética y funcionalidad, siendo un procedimiento menos traumático para el paciente.

### BIBLIOGRAFÍA



## TRATAMIENTO EN PERIIMPLANTITIS: IMPLANTOPLASTIA O TRATAMIENTO QUIRÚRGICO VS USO DE LASER ER:YAG.

Autores: Milagrosa Sánchez Sánchez (Máster propio de formación permanente Cirugía Oral, Implantología y Periodoncia (UEMC)), Juan Manuel Acuña Pedrosa (Máster propio de formación permanente Cirugía Oral, Implantología y Periodoncia (UEMC)), Nuria Luque Alonso (Máster propio de formación permanente Cirugía Oral, Implantología y Periodoncia (UEMC)), Carmen Sánchez Salado (Máster propio de formación permanente Cirugía Oral, Implantología y Periodoncia (UEMC)).

### INTRODUCCIÓN

La periimplantitis se caracteriza por la inflamación de los tejidos que rodean los implantes sometidos a carga, ocasionando una pérdida progresiva del hueso periimplantario aumentando el riesgo de fracaso del implante.

La pérdida de hueso periimplantario ha sido atribuida a diferentes procesos, tales como técnica quirúrgica inadecuada, fracaso en la osteointegración, carga prematura, sobrecarga biomecánica, entre otros. Su tratamiento supone un gran reto clínico debido a la dificultad para descontaminar de forma eficaz y predecible la superficie rugosa de los implantes.

Para abordarlo se han propuesto diferentes tratamientos como la implantoplastia, la cual trata química y mecánicamente la superficie del implante y el láser Er:YAG, procedimiento menos invasivo que permite desbridar con éxito la superficie.

### OBJETIVO

Comparar la eficacia clínica de la implantoplastia y del láser Er:YAG en el tratamiento de la periimplantitis.

### MATERIAL Y MÉTODOS

Se incluyeron estudios in vitro, ensayos clínicos piloto y revisiones, así como un caso clínico sobre tratamiento combinado. Se evaluaron resultados en profundización de sondaje (PD), sangrado (BOP), nivel de inserción clínica (CAL), estabilidad ósea y control bacteriano.

### DISCUSIÓN

Tanto el láser Er:YAG como la implantoplastia han demostrado ser tratamientos efectivos en el manejo de enfermedades periimplantarias. La implantoplastia reduce la carga bacteriana y mejora la estabilidad ósea, sin embargo, puede originar debilitamiento mecánico de la superficie del implante.

Por otro lado, con el uso del láser Er:YAG se ha observado una mejora significativa respecto a profundidad y sangrado al sondaje y pérdida de inserción, reflejándose estabilidad ósea en seguimiento a seis meses, todo ello sin remodelar la superficie del implante, además de eliminar eficazmente el biofilm, según estudios in vitro.

Por su parte, la implantoplastia mostró estabilidad ósea a corto plazo y resultados clínicos consistentes en seguimientos de hasta dos años, aunque con la desventaja potencial de reducir la resistencia mecánica del implante. Una revisión comparativa de 24 estudios reportó beneficios clínicos y óseos en la combinación de ambos tratamientos mostrando mejores resultados en cuanto a la inflamación y estabilización ósea en seguimientos de hasta un año.

### CONCLUSIONES

La implantoplastia y el láser Er:YAG son tratamientos efectivos en el tratamiento de la periimplantitis. Ambos reducen la carga bacteriana mejorando el estado periimplantario. Dado que la implantoplastia produce el debilitamiento mecánico del implante, se ha sugerido la combinación de ambas técnicas para potenciar los resultados clínicos.



# Comparación de implantoplastia y láser Er:YAG en el tratamiento de la periimplantitis

Autores: Sánchez Sánchez M, Acuña Pedrosa JM, Duque Alonso N, Sánchez Salado C.

Máster Propio de formación permanente en cirugía Bucal , implantología y Periodoncia  
Universidad Europea Miguel de Cervantes (UEMC)

## INTRODUCCIÓN

La *periimplantitis* es un proceso inflamatorio de los tejidos periimplantarios que conduce a una pérdida progresiva de hueso y compromete la supervivencia del implante. Su etiología es multifactorial e incluye factores quirúrgicos, biomecánicos y de osteointegración. El tratamiento representa un desafío clínico debido a la dificultad de descontaminar de forma eficaz la superficie rugosa de los implantes. Entre las alternativas terapéuticas destacan la *implantoplastia*, que modifica mecánicamente la superficie para reducir la colonización bacteriana, y el *láser Er:YAG*, técnica mínimamente invasiva que permite un desbridamiento preciso y seguro.

## OBJETIVOS

Comparar la eficacia clínica de la *implantoplastia* y del *láser Er:YAG* en el tratamiento de la periimplantitis

## MATERIAL Y MÉTODOS

Se realizó una búsqueda a través de diferentes bases de datos, entre otras scielo y pubmed. Se incluyeron palabras clave como (periimplantitis, tratamiento quirúrgico, implantoplastia, laser, combinación). Se establecieron unos criterios de inclusión, lo que nos llevó a la revisión de 5 artículos.

## DISCUSIÓN

	✓ BENEFICIOS	⚠ LIMITACIONES
Implantoplastia	Reduce rugosidad y colonización bacteriana → favorece cicatrización (6)	Riesgo de debilitar mecánicamente el implante
⚡ Láser Er:YAG	Descontaminación y mejoras (+ PD, + BOP, + CAL)	Estudios a corto plazo
⚡ Combinación	Potencial <b>efecto sinérgico</b> : mejores resultados combinando técnicas (9)	Faltan ensayos clínicos a largo plazo

## CONCLUSIÓN

La *implantoplastia* es más predecible en el tiempo, alisamos la superficie del implante y los resultados son positivos, aunque es más agresivo para el implante y paciente. El *láser Er:YAG* está dando muy buenos resultados clínicos y radiológicos, aunque a corto plazo. Ambos son buenos tratamientos de elección y su uso combinado es prometedor a expensas de un mayor número de estudios que consoliden un protocolo estándar.

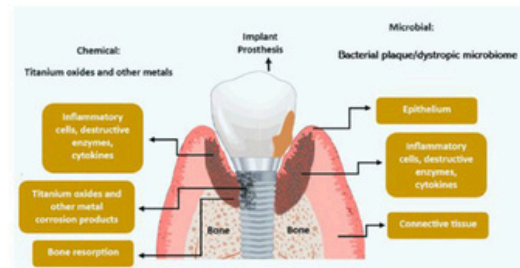


Imagen 1. Grafica periimplantitis

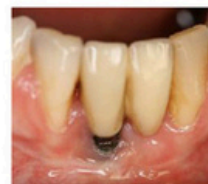

Imagen 2. Implante afectado

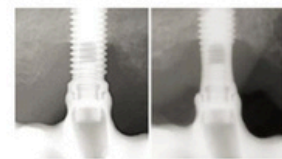
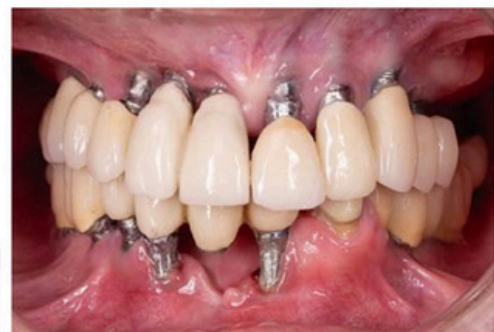
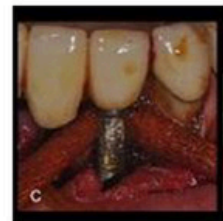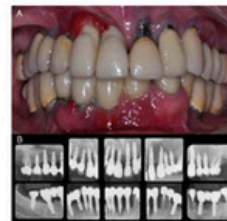Imagen 3. Prueba radiológica pre tratamiento y postimplantoplastia



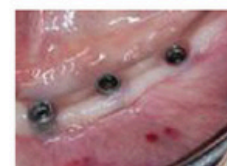
Imágenes 4, 5 y 6 . Caso Periimplantitis y tratamiento con implantoplastia

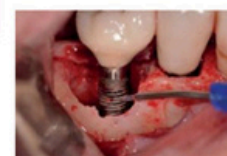

Imagen 7. Tratamiento mediante láser

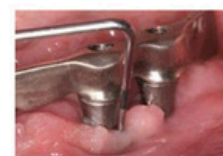

Imagen 8. Implantes estabilizados tras tratamiento



Imágenes 9 y 10. Tratamiento con implantoplastia e injerto conectivo

## DETECCIÓN Y MONITORIZACIÓN DEL CÁNCER ORAL A TRAVÉS DE LA BIOPSIA LÍQUIDA.

Autores: Gloria del Carmen Aguilera-Ramos (Universidad de Sevilla), Ana María Rodríguez-Ces (Instituto de Investigación Sanitaria de Santiago de Compostela), José Luis López-Cedrún (Complejo Hospitalario Universitario de La Coruña (CHUAC)), Arantza Alzueta (Complejo Hospitalario Universitario de La Coruña (CHUAC)), Santiago Aguin-Losada (Complejo Hospitalario Universitario de Santiago de Compostela (CHUS)), Inés Formoso-García (Hospital Universitario Lucus Augusti (HULA), Lugo), María Mercedes Suárez-Cunqueiro (Facultad de Medicina y Odontología, Universidad de Santiago de Compostela (USC)), Óscar Rapado-González (Instituto de Investigación Sanitaria de Santiago de Compostela).

### INTRODUCCIÓN

El cáncer oral (CO) suele diagnosticarse en estadios avanzados, lo que limita la supervivencia y evidencia la necesidad de métodos no invasivos que mejoren su detección temprana. Las biopsias líquidas ofrecen una alternativa innovadora al permitir identificar biomarcadores tumorales en fluidos corporales. Particularmente, el ADN libre circulante (ADNlc) ha demostrado su valor clínico en la detección precoz, pronóstico, monitorización de la recurrencia y selección de terapias dirigidas en oncología. En este contexto, este estudio evalúa el ADNlc como biomarcador no invasivo en el diagnóstico y seguimiento del CO.

### CONCLUSIONES

Estos resultados demuestran el potencial valor clínico de la cuantificación fluorométrica del ADNlc plasmático como biomarcador para la detección precoz y seguimiento del CO. No obstante, se precisan estudios con cohortes más amplias y multicéntricas que permitan determinar con mayor precisión su aplicabilidad clínica.

### MATERIAL Y MÉTODOS

Se trata de un estudio observacional, de tipo caso-control en el que se recogieron muestras de sangre de 42 pacientes con CO (12 estadios I-II y 30 estadios III-IV) y 40 individuos sanos. Tras el aislamiento del ADNlc plasmático, se determinó la concentración total utilizando el sistema fluorométrico Qubit 3.0 en muestras de plasma recogidas en el momento del diagnóstico y durante el seguimiento de la enfermedad. Para explorar el tamaño de los fragmentos de ADNlc plasmático se utilizó el sistema de electroforesis capilar Fragment Analyzer. Se realizaron análisis descriptivos de los datos y se generaron curvas ROC para evaluar la capacidad diagnóstica.

### RESULTADOS

A nivel basal, la concentración total de ADNlc plasmático fue significativamente más elevada en la cohorte de pacientes con CO respecto a los controles sanos.



Gloria del Carmen Aguilera-Ramos <sup>1</sup>, Ana María Rodríguez-Ces <sup>2,3</sup>, José Luis López-Cedrún <sup>4</sup>, Arantza Alzueta <sup>4</sup>, Santiago Aguilera-Losada <sup>5</sup>, Inés Formoso-García <sup>6</sup>, María Mercedes Suárez-Cunquero <sup>2,3,7</sup>, Óscar Rapado-González <sup>2,3,7,8,9</sup>

<sup>1</sup> Universidad de Sevilla (US), <sup>2</sup> Department of Surgery and Medical-Surgical Specialties, Medicine, and Dentistry School, Universidad de Santiago de Compostela (USC), 15702 Santiago de Compostela, Spain, <sup>3</sup> Liquid Biopsy Analysis Unit, Translational Medical Oncology Group (ONCOMET), Health Research Institute of Santiago (IDS), Santiago de Compostela, 15706, Spain, <sup>4</sup> Department of Oral and Maxillofacial Surgery, Complejo Hospitalario Universitario de A Coruña SERGAS, A Coruña, Spain, <sup>5</sup> Translational Medical Oncology Group (ONCOMET), Health Research Institute of Santiago (IDS), Complejo Hospitalario Universitario de Santiago de Compostela (CHUS, SERGAS), Santiago de Compostela, <sup>6</sup> Servicio de Oncología Radioterápica, Hospital Universitario Lucas Angulo, Logroño, <sup>7</sup> Centro de Investigación Biomédica en Red en Cáncer (IBERCA), Instituto de Salud Carlos III, 28002 Madrid, Spain, <sup>8</sup> Cancer Biology & Engineering Group, Research Center of IPO Porto (CIBEP-IPOR), Portuguese Oncology Institute of Porto (IPO Porto), Portuguese Cancer Center (PCC), Rua Dr. António Bernardino de Almeida, 4200-572, Porto, Portugal, <sup>9</sup> Medical Device Research Group, International Barcen-Neurotechnology Laboratory (INL), 4715-330, Braga, Portugal

## INTRODUCCIÓN

El cáncer oral (CO) suele diagnosticarse en estadios avanzados, lo que limita la supervivencia y evidencia la necesidad de métodos no invasivos que mejoren su detección temprana. Las biopsias líquidas ofrecen una alternativa innovadora al permitir identificar biomarcadores tumorales (figura 1) en fluidos corporales. Particularmente, el ADN libre circulante (ADNlc) ha demostrado su valor clínico en la detección precoz, pronóstico, monitorización de la recurrencia y selección de terapias dirigidas en oncología. En este contexto, este estudio evalúa el ADNlc como biomarcador no invasivo en el diagnóstico y seguimiento del cáncer oral.

## OBJETIVOS

i) Cuantificar el ADNlc plasmático en pacientes con cáncer oral y controles sanos. ii) Determinar la capacidad del ADNlc como biomarcador diagnóstico en cáncer oral. iii) Explorar el perfil de fragmentación del ADNlc en pacientes con cáncer oral. iv) Evaluar la cinética del ADNlc en muestras de plasma seriadas de pacientes con cáncer oral y explorar su potencial utilidad clínica para monitorizar la evolución de la enfermedad.

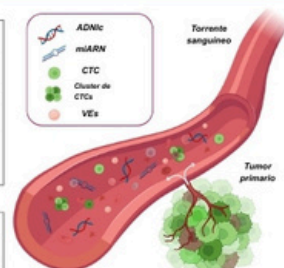
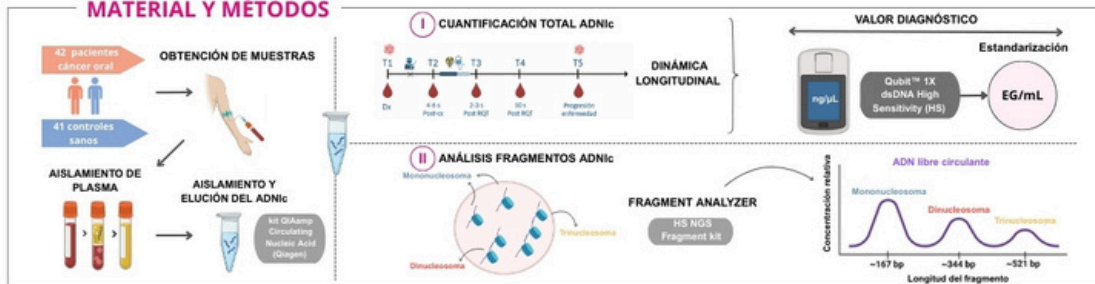


Figura 1. Principales biomarcadores en biopsia líquida en sangre. Abreviaturas: ADNlc: ADN libre celular circulante; miARN: micro-ARN; CTCs: células tumorales circulantes; VEs: vesículas extracelulares.

## MATERIAL Y MÉTODOS



## RESULTADOS




Figura 1A. Características socio-demográficas de los pacientes con cáncer oral (CASOS, n=42) y controles (n=41): edad, género, tabaco/alcohol.

Figura 1B. Características clínico-patológicas de los pacientes con cáncer oral (CASOS, n=42): localización tumor, estadio tumoral y grado de diferenciación.

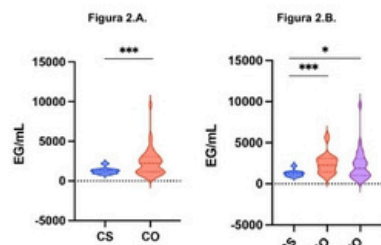


Figura 2A. Diagrama de bigotes comparando las concentraciones de ADNlc de controles (n=41) vs casos en estadio I-III (n=12; p < 0.001).

Figura 2B. Diagrama de bigotes comparando las concentraciones de ADNlc de controles (n=41) vs casos en estadio III-IV (n=30; p < 0.05).

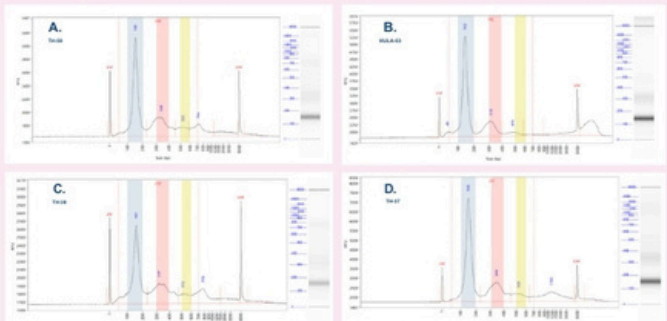


Figura 3. Perfiles de tamaño de ADN libre circulante (ADNlc) obtenidos con Fragment Analyzer en 4 pacientes con cáncer oral (A-D). Se destacan picos característicos: ~167 pb en azul (mononucleosomas), ~337 pb en rojo (dinucleosomas) y ~500 pb en amarillo (trinucleosomas). Los valores de RSU (unidades relativas de señal) en el eje Y reflejan la abundancia relativa de fragmentos, mientras que el eje X indica el tamaño en pares de bases (bp), con marcadores de tamaño (LM, lower marker) y (UM, upper marker) para calibración.

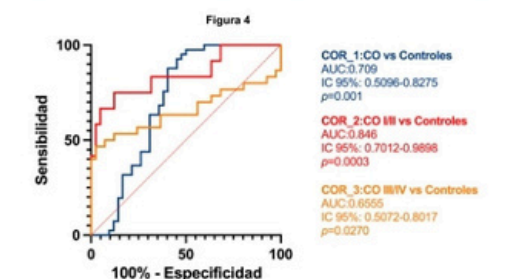


Figura 4. Análisis de la curva ROC representando la capacidad diagnóstica de la concentración del ADNlc para discriminar pacientes con cáncer oral (CO, n=42); CO I/II (n=12); CO III/IV (n=30) vs. controles sanos.

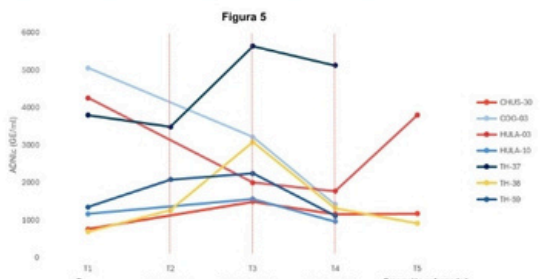


Figura 5. Análisis longitudinal de la concentración de ADNlc en pacientes con cáncer oral desde el diagnóstico basal hasta la progresión de la enfermedad (n=7).

## CONCLUSIÓN

Estos resultados demuestran el potencial valor clínico de la cuantificación fluorométrica del ADNlc plasmático como biomarcador para la detección precoz y seguimiento del cáncer oral. No obstante, se precisan estudios con cohortes más amplias y multicéntricas que permitan determinar con mayor precisión su aplicabilidad clínica.

## BIBLIOGRAFÍA

Financiado por el Instituto de Salud Carlos III-ISCIII-PI20/01449-CO-financiado por la Unión Europea (UE).





## **REGENERACIÓN ÓSEA MEDIANTE LA TÉCNICA DE KHOURY EN EL SECTOR POSTERIOR MANDIBULAR: A PROPÓSITO DE UN CASO.**

### **INTRODUCCIÓN**

La pérdida ósea en el sector posterior mandibular limita la colocación de implantes en posiciones protésicamente óptimas. La técnica de Khoury permite la regeneración ósea de defectos horizontales y verticales mediante láminas corticales autólogas, lo que aporta tejido vital con alta integración y estabilidad volumétrica. La zona retromolar es un sitio donante habitual debido a su proximidad, disponibilidad y baja morbilidad.

### **OBJETIVOS**

Presentar un caso de regeneración ósea en el sector posterior mandibular mediante la técnica de Khoury y demostrar la eficacia de dicha técnica.

### **CASO CLÍNICO**

Paciente femenina de 60 años, sin antecedentes médicos relevantes, que presentó pérdida ósea significativa en el sector posterior mandibular derecho (44-46), con un defecto óseo tanto horizontal como vertical. Tras la extracción del 44, se realizó regeneración ósea utilizando láminas corticales autólogas rellenas con injerto óseo autólogo particulado, logrando un cierre primario sin complicaciones. A los 4 meses, se colocaron implantes en las posiciones 44 y 46, y se completó la rehabilitación con un puente fijo de tres piezas.

### **RESULTADOS Y CONCLUSIONES**

El seguimiento clínico y radiográfico mostró una adecuada integración del injerto, mantenimiento del volumen óseo y osteointegración satisfactoria de los implantes. La técnica de Khoury constituye una alternativa eficaz para la regeneración ósea en la mandíbula posterior, ya que utiliza hueso autólogo, lo que proporciona estabilidad a largo plazo y baja tasa de complicaciones. Sus principales ventajas son la predictibilidad y la seguridad del procedimiento; entre sus limitaciones se encuentran la necesidad de una planificación minuciosa, la experiencia del operador, la disponibilidad de hueso autólogo y posibles molestias postoperatorias.

## REGENERACIÓN ÓSEA MEDIANTE LA TÉCNICA DE KHOURY EN EL SECTOR POSTERIOR MANDIBULAR. A PROPÓSITO DE UN CASO.

Gómez Almirón L, Abascal Turrillas N, Acuña Pedrosa JM, Duque Alonso N, López Miranda A  
**Máster Propio de formación permanente en cirugía Bucal , implantología y Periodoncia**  
Universidad Europea Miguel de Cervantes (UEMC)

### INTRODUCCIÓN

- La pérdida ósea en la mandíbula posterior dificulta la colocación de implantes en posiciones protésicamente ideales.
- La técnica de Khoury (Split Bone Block Technique) permite regenerar defectos horizontales y verticales mediante láminas corticales autólogas, aportando:
- Tejido vital.
- Alta integración.
- Estabilidad volumétrica.

La zona retromolar es un sitio donante habitual por su proximidad, disponibilidad y baja morbilidad.

### OBJETIVO

Presentar un caso clínico de regeneración ósea en el sector posterior mandibular utilizando la técnica de Khoury y evaluar su eficacia.

### CASO CLÍNICO

**Paciente:** Mujer, 60 años, sin antecedentes médicos relevantes.

**Defecto óseo:**

- Localización: zona 44-46
- Altura: 10 mm
- Ancho (defecto mesiodistal): 20 mm

**Plan terapéutico:**

- Extracción del 44.
- Obtención de injerto óseo autólogo de zona retromolar.
- Preparación del injerto: división en láminas corticales de 0,5-1 mm de espesor.
- Relleno del defecto con hueso autólogo particulado.
- Colocación de membrana reabsorbible de colágeno.
- Cierre primario sin necesidad de fijación con chinchetas.

### RESULTADOS

Integración adecuada del injerto, osteointegración de los implantes y rehabilitación exitosa con puente fijo.

### DISCUSIÓN

La técnica de Khoury se eligió por ser una solución biológica y predecible, con una menor tasa de complicaciones en tejidos blandos y ofreciendo una integración ósea estable a largo plazo. Las mallas de titanio customizadas proporcionan gran estabilidad y adaptación al defecto, pero requieren tecnología CAD/CAM, son más costosas y presentan un mayor riesgo de exposición mucosa en comparación con Khoury. Por otro lado, la técnica Tent Pole es más accesible y brinda buen soporte volumétrico, aunque con una mayor probabilidad de exposición de tornillos si no se logra un cierre mucoso hermético. Por estas razones, Khoury representa una opción equilibrada y efectiva para el manejo del defecto estudiado.

### CONCLUSIONES

La técnica de Khoury es predecible, segura y eficaz para la regeneración ósea mandibular posterior.

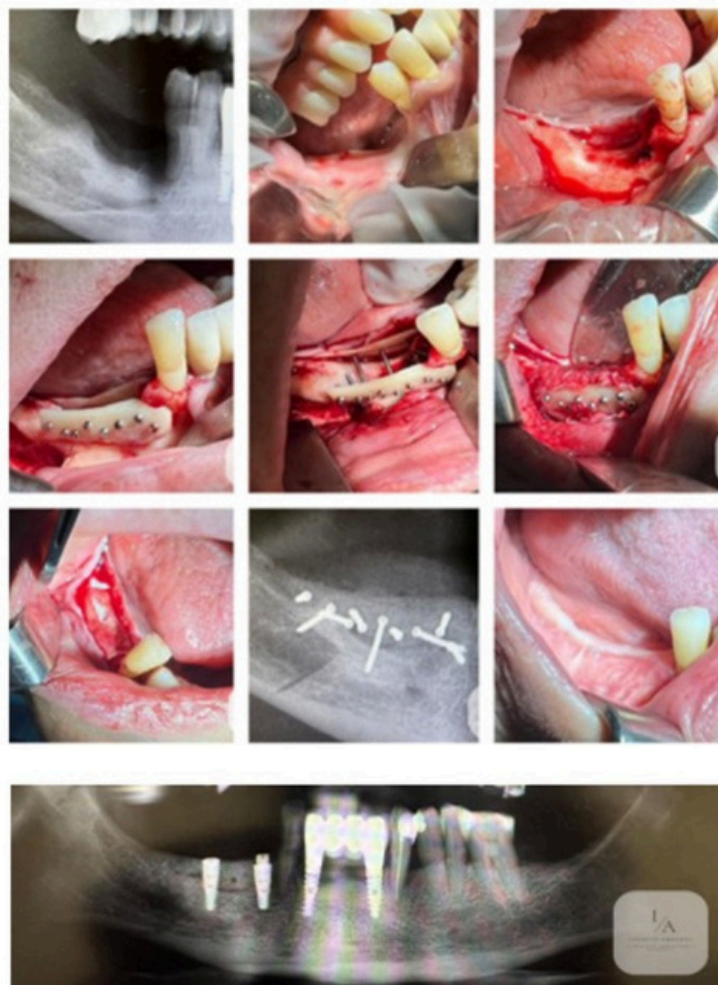**Principales ventajas:**

- Uso de hueso autólogo.
- Alta estabilidad a largo plazo.
- Baja tasa de complicaciones.

**Limitaciones:**

- Necesidad de experiencia quirúrgica.
- Planificación minuciosa.
- Disponibilidad limitada de hueso donante.

### BIBLIOGRAFÍA



# **EFICACIA CLÍNICA Y FUNCIONAL DE LOS IMPLANTES DENTALES CORTOS EN COMPARACIÓN CON LOS IMPLANTES DENTALES LARGOS O DE LONGITUD ESTÁNDAR CON PREVIA REGENERACIÓN ÓSEA EN MAXILARES ATRÓFICOS**

Autores: Isabel Peña Rendón (Universidad de Sevilla), María Baus Domínguez (Universidad de Sevilla), Daniel Torres Lagares (Universidad de Sevilla).

## **INTRODUCCIÓN**

La pérdida ósea alveolar tras la pérdida dental compromete la rehabilitación con implantes convencionales. Por ello, los implantes cortos surgen como una alternativa prometedora y predecible capaz de evitar cirugías regenerativas y de ofrecer tasas de éxito similares.

## **OBJETIVOS**

Comparación general entre las tasas de éxito clínico y funcional de los implantes cortos y los implantes largos o de longitud estándar con previa regeneración ósea en maxilar atrófico, evaluando también la osteointegración residual y densidad ósea periimplantaria, pérdida ósea marginal, estabilidad primaria y secundaria, así como las complicaciones asociadas.

## **MATERIAL Y MÉTODOS**

Tras establecer la pregunta PICO se realizó una búsqueda bibliográfica a través de Pubmed con las palabras claves de "dental implant", "regeneration techniques" y "short implant". Resultados y discusión: Siguiendo los criterios de inclusión y exclusión, finalmente se seleccionaron 8 artículos en los cuales se realiza una comparación entre implantes cortos e implantes largos o de longitud estándar con previo injerto óseo, encontrándose los resultados de dichos artículos resumidos en la tabla de resultados.

## **CONCLUSIONES**

Los implantes cortos son una alternativa eficaz en maxilares atróficos presentando una menor invasión y mostrando tasas de éxito y supervivencia comparables a los implantes largos, además de una menor morbilidad y menores complicaciones asociadas.



## 1. INTRODUCCIÓN

La pérdida dentaria conlleva reabsorción ósea, lo que dificulta la colocación de implantes convencionales y en muchos casos, obliga a realizar procedimientos de regeneración previos.

Los implantes cortos han surgido como una alternativa predecible ya que evitan cirugías de aumento óseo y con ello, disminuyen los riesgos de complicaciones biológicas y quirúrgicas, tienen menor costo, menor morbilidad y tiempo de tratamiento, favoreciendo la comodidad, la aceptación del paciente y una menor complejidad clínica.

## 2. OBJETIVOS

Comparación entre las tasas de éxito clínico y funcional de los implantes cortos y los implantes largos o de longitud estándar con previa regeneración ósea en maxilar atrofico.

## 3. MATERIAL Y MÉTODO

(dental implant) AND (regeneration techniques) AND ("short implants")

PubMed

Registros identificados mediante búsqueda en la base de datos Pubmed  
n=81

Tras aplicar los criterios de inclusión y exclusión  
n= 26

Registros incluidos en la revisión  
n=8

## 4. RESULTADOS

AUTOR Y AÑO	TIPO DE ESTUDIO	RESULTADOS
Gustavsen et al. 2003	Revisión retrospectiva y meta-análisis de estudios prospectivos	<ul style="list-style-type: none"> <li>Tasa de fracaso es menor significativamente en implantes cortos al año de implantación, mientras que a los 3, 5 y 8 años no es significativa.</li> <li>Pérdida ósea marginal: al año la evidencia es incierta, pero a los 3, 5 y 8 años, los implantes cortos reducen significativamente la pérdida ósea (principalmente los cortos de mayor longitud).</li> <li>Complicaciones biológicas: los implantes de 4 a 6,5 mm tienen mayor riesgo de sufrir complicaciones en comparación con los implantes de 6,6 mm, mientras que para los implantes de 6 a 8 mm no es incierto.</li> <li>Complicaciones quirúrgicas: no hubo diferencias significativas.</li> </ul>
Jeon et al. 2008	Revisión retrospectiva de series de controladas aleatorizadas (RCT)	<ul style="list-style-type: none"> <li>Tasa de supervivencia con 80, 93% para implantes cortos y 90, 94% para implantes de longitud estándar.</li> <li>Pérdida ósea marginal: los implantes cortos presentaron menor pérdida ósea marginal al año de seguimiento.</li> <li>Complicaciones: fracasaron 12 implantes cortos y 12 implantes estándar, no hay significativas.</li> <li>Tasa de fracaso postoperatorio: menor para los implantes cortos.</li> <li>Observación postoperatoria: no hubo diferencias significativas.</li> </ul>
de Boer et al. 2013	Revisión retrospectiva y meta-análisis de RCT	<ul style="list-style-type: none"> <li>Tasa de supervivencia mayor para los implantes largos a largo plazo.</li> <li>Tasa de fracaso: mayor fracaso para implantes largos a corto plazo. A largo plazo no fue significativa.</li> <li>Pérdida ósea marginal: menor para los implantes cortos, las diferencias comenzaron a largo de los años.</li> <li>Complicaciones postoperatorias: menor para los implantes cortos.</li> <li>Observación postoperatoria: mayor para los implantes largos.</li> </ul>
Abdel-Hamid et al. 2018	Estudio clínico observacional de 16 meses	<ul style="list-style-type: none"> <li>Estabilidad primaria: los implantes cortos mostraron mayor estabilidad primaria.</li> <li>Estabilidad secundaria: los implantes de mayor longitud mostraron mayor estabilidad secundaria. No se encontraron diferencias significativas entre ambos grupos.</li> <li>Pérdida ósea marginal: los implantes cortos mostraron menor pérdida ósea marginal.</li> </ul>
O'Donovan et al. 2021	Revisión retrospectiva y meta-análisis de estudios observacionales	<ul style="list-style-type: none"> <li>Tasa de supervivencia: no hubo diferencias significativas entre ambos grupos después de 1, 3 y 5 años. Después de 5 años, hubo mayor pérdida de implantes cortos.</li> <li>Complicaciones postoperatorias: menos complicaciones en los implantes cortos en significación estadística. Los implantes cortos de 40 mm e implantes de 45 mm no mostraron ventajas significativas en cuanto a complicaciones en comparación con la supervivencia.</li> <li>Pérdida ósea marginal: menor pérdida en los implantes cortos a 1, 2 y 3 años, pero estos también presentaron menor asociación.</li> </ul>
Sano et al. 2023	Ensayo clínico controlado no aleatorizado y longitudinal prospectivo	<ul style="list-style-type: none"> <li>Tasa de supervivencia a 1 año: 94% en implantes cortos y 90% en implantes estándar.</li> <li>Estabilidad de los implantes: los implantes largos tienen mayor estabilidad, pero no hay cambios significativos al inicio ni a los 1 mes.</li> <li>Longitud quirúrgica: menor para implantes cortos.</li> <li>Pérdida ósea marginal: no hay diferencias significativas para implantes cortos al año.</li> <li>Complicaciones: fracasaron 3 implantes de implantes cortos y 1 implante largo.</li> </ul>
David et al. 2023	Estudio retrospectivo	<ul style="list-style-type: none"> <li>Tasa de supervivencia: 96,9% (grupo 1) frente a 97,1% (grupo 2).</li> <li>Coste del implante: 80,25 € (grupo 1) frente a 87,25 € (grupo 2).</li> <li>Pérdida ósea marginal: menor en el grupo 2 para los implantes cortos.</li> </ul>
Morales et al. 2024	Ensayo clínico aleatorizado	<ul style="list-style-type: none"> <li>Tasa de éxito: similares.</li> <li>Pérdida ósea marginal: 1,22 mm en implantes cortos y 1,24 mm en implantes largos. Menor pérdida ósea marginal en implantes cortos (diferencia significativa a los 3 años).</li> <li>Complicaciones: no se presentaron en implantes cortos y 2 implantes largos.</li> </ul>

Tabla completa



## 5. DISCUSIÓN

- Tasas de supervivencia** Inicialmente: mayor en implantes cortos → A largo plazo : mayor en implantes largos con previa regeneración

Table 1. Demographic Data and Smoking Habits of the Patient Sample per Group

	Implants after block bone graft procedure	Short implants	P value (test)	Total
Mean age ± SD in years (range)	48.4 ± 8.9 (27 to 60)	52.6 ± 8.2 (40 to 69)	.07	—
Sex				
Women	15	7	.24	25
Men	5	7		12
Smoking				
No	10	9	.06	19
<10 cigarettes/day	8	6		14
10 to 20 cigarettes/day	2	2		4
Mean marginal bone loss ± SD in mm	0.7 ± 1.1	0.6 ± 0.3	.21	—

	Group 1	Group 2	Paired t-test P-value
Primary stability T0 (initial)	58.67±12.3	64.8±13.27	0.1826
Secondary stability T1 (6 month)	81.0±5.82	77.2±8.34	0.2119
Paired t-test P-value	<0.0001	0.0018	

Hadzlik et al.

60 ISQ

Pouloupoulos et al.

- Pérdida de hueso marginal**

Peñarrocha et al.

- Estabilidad primaria y secundaria**

- Longitud de osteointegración residual y densidad ósea periimplantaria**

implantes largos con previa regeneración

Crunau et al.

implantes cortos

Sährmann et al.

- Complicaciones**

menor para implantes cortos

Terheyden et al.

Crunau et al.

## 6. CONCLUSIONES

- Se consideran implantes cortos a aquellos con una longitud  $\leq 8,5$  mm hasta 4 mm, distribuyéndose casi por completo la tensión al hueso adyacente a través de las seis primeras espiras del implante, independientemente de su tamaño total.
- Los implantes cortos y largos con previa regeneración muestran tasas de supervivencia y pérdida ósea marginal similares, sin diferencias clínicas significativas.
- Los implantes cortos presentan menores complicaciones biológicas y quirúrgicas, mientras que los implantes largos con previa regeneración se asocian a un mayor número de complicaciones, así como la posible pérdida de dicho aumento óseo.
- Los implantes cortos son una alternativa segura y eficaz de tratamiento al ofrecer resultados similares en supervivencia y pérdida de hueso marginal, así como menores complicaciones, menor morbilidad, costo y una mayor aceptación por parte del paciente.

## 7. BIBLIOGRAFÍA



## IMPLANTES INMEDIATOS: ESTRATEGIAS PARA EVITAR EL COLAPSO DE TEJIDOS BLANDOS.

Autores: Marta Martínez Sánchez (Máster formación permanente en cirugía bucal, implantología y periodoncia, JMAP, Sevilla), Juan Manuel Acuña Pedrosa (Máster formación permanente en cirugía bucal, implantología y periodoncia, JMAP, Sevilla), Nuria Duque Alonso (Máster formación permanente en cirugía bucal, implantología y periodoncia, JMAP, Sevilla), Carmen Sánchez Salado (Máster formación permanente en cirugía bucal, implantología y periodoncia, JMAP, Sevilla)

### INTRODUCCIÓN

La implantología inmediata reduce los tiempos clínicos y preserva los tejidos alveolares tras la extracción dental in situ, pero presenta un reto en zonas estéticas debido al riesgo de colapso gingival. Se requieren estrategias regenerativas, protésicas y quirúrgicas para la conservación de los tejidos blandos periimplantarios.

### CONCLUSIÓN

Una planificación correcta y el uso de técnicas combinadas permiten prevenir el colapso gingival en la implantología inmediata.

### OBJETIVOS

Analizar las estrategias para prevenir el colapso de tejidos blandos en implantes inmediatos, junto a su eficacia clínica y estética en el tiempo.

### MATERIAL Y MÉTODOS

Revisión bibliográfica de estudios clínicos con seguimiento de >6 meses. Se identificaron como estrategias clave: extracción atraumática, injerto conectivo y provisionalización inmediata.

### DISCUSIÓN

La implantología inmediata en zonas estéticas exige un control exhaustivo de los tejidos blandos para evitar su colapso. La estabilidad gingival depende de diversos factores con un enfoque integral. A nivel quirúrgico, la extracción atraumática, posicionamiento correcto del implante y el uso de técnicas flapless, ayudan a preservar la arquitectura alveolar. El relleno del gap con biomateriales y los injertos de tejido conectivo son medidas efectivas para mantener el volumen óseo y mejorar el biotipo gingival. Protésicamente, el uso de pilares customizados y la provisionalización inmediata permiten moldear los tejidos. No existe estrategia más efectiva universalmente, el injerto de tejido conectivo es probablemente la más eficaz de forma aislada, pero la mayor predictibilidad se logra con un enfoque combinado.

# IMPLANTES INMEDIATOS: ESTRATEGIAS PARA PREVENIR EL COLAPSO DE TEJIDOS BLANDOS

Autores: MARTÍNEZ SÁNCHEZ M, ACUÑA PEDROSA JM, DUQUE ALONSO N, SÁNCHEZ SALADO C.

Máster propio de formación permanente en Cirugía oral, Implantología y Periodoncia.

Universidad Europea Miguel de Cervantes (UEMC)

## INTRODUCCIÓN

La implantología inmediata reduce tiempos clínicos y preserva los tejidos alveolares tras la extracción dental in situ, pero presenta un reto en zonas estéticas debido al colapso gingival. Se requieren estrategias regenerativas, protésicas y quirúrgicas para la conservación de los tejidos blando periimplantarios.

## OBJETIVOS

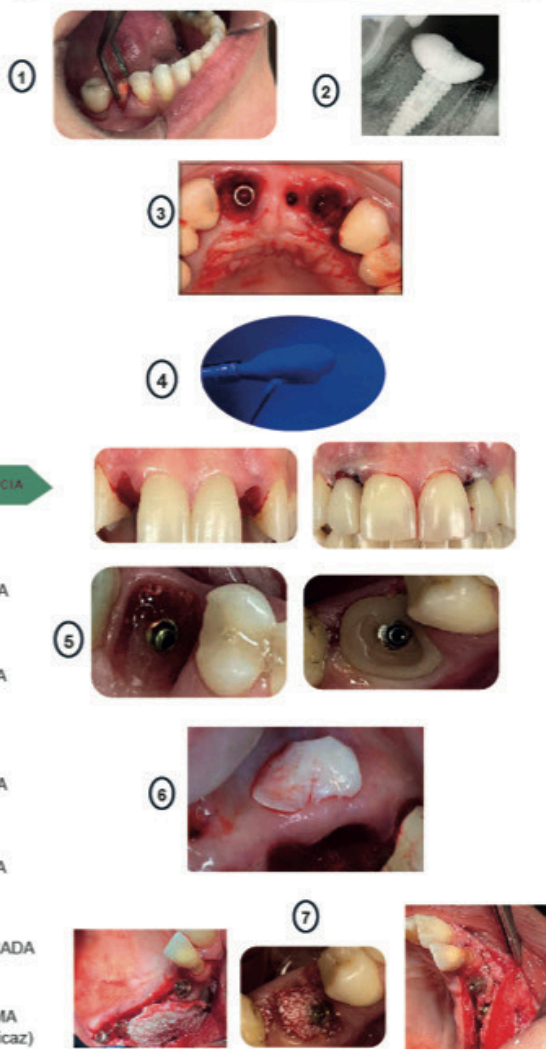
- Analizar estrategias para prevenir el colapso de tejidos blandos en implantología.
- Valorar eficacia clínica y estética a medio tiempo.

## MATERIAL Y MÉTODOS

- Revisión bibliográfica de estudios clínicos con seguimiento de >6 meses.
  - Pubmed, Scielo.
- Estrategias clave: extracción atraumática, injerto conectivo, provisionalización inmediata.

## DISCUSIÓN

ESTRATEGIA	BENEFICIOS CLAVE	LIMITACIONES	EVIDENCIA
1. EXTRACCIÓN ATRAUMÁTICA (QUIRÚRGICA)	Preservar hueso alveolar	• Técnica dependiente	ALTA
2. POSICIÓN IDEAL DEL IMPLANTE (QUIRÚRGICA)	Evitar colapso vestibular Mejora la estética	• Requiere planificación digital	ALTA
3. TÉCNICA FLAPLESS (QUIRÚRGICA)	Conserva irrigación y papilas.	• Visibilidad reducida	ALTA
4. PROVISIONAL INMEDIATO (PROTÉSICA)	Moldea tejidos de soporte estético	• Requiere torque	ALTA
5. PILAR (PROTÉSICA)	Perfil emergencia óptimo	• Costo • Requiere CAD/CAM	MODERADA
6. INJERTO CONECTIVO (REGENERATIVA)	Engrosa biotipo Estética predecible	• Invasivo • Requiere sitio donante	ÓPTIMA (más eficaz)
7. BIOMATERIAL EN EL GAP (REGENERATIVA)	Mantiene soporte y volumen	• Costo • No siempre es necesario	ALTA



## CONCLUSIONES

- Planificación correcta + Uso de estrategias combinadas
- Previene colapso de tejidos blandos en implantología inmediata.



Bibliografía



## PROTOCOLO CLÍNICO DE ACTUACIÓN EN IMPLANTES EN EL SECTOR POSTERIOR.

Autores: Ana Reyes Tejero (Master Propio De Formacion Permanente En Cirugía Bucal, Implantología Y Periodoncia. Universidad Europea Miguel De Cervantes (UEMC)) , Juan Manuel Acuña Pedrosa(Master Propio De Formacion Permanente En Cirugía Bucal, Implantología Y Periodoncia. Universidad Europea Miguel De Cervantes (UEMC)), Nuria Duque Alonso(Master Propio De Formacion Permanente En Cirugía Bucal, Implantología Y Periodoncia. Universidad Europea Miguel De Cervantes (UEMC)), Carmen Salado(Master Propio De Formacion Permanente En Cirugía Bucal, Implantología Y Periodoncia. Universidad Europea Miguel De Cervantes (UEMC)).

### INTRODUCCIÓN

Tradicionalmente, la pérdida de dientes se ha tratado con puentes fijos y prótesis removibles. La aparición de los implantes dentales marcó un antes y un después, ofreciendo una mejor alternativa. La rehabilitación con implantes en zonas posteriores presenta desafíos, como la proximidad a estructuras anatómicas, lo que ha impulsado el desarrollo de los implantes cortos como una solución prometedora. La estabilidad primaria es crucial para el éxito del implante, ya que la micromovilidad puede comprometer la osteointegración.

### OBJETIVOS

Proponer un protocolo detallado para la rehabilitación de la zona molar con implantes, basado en una revisión de la literatura. Se abordará por un lado el diagnóstico y la planificación, teniendo en cuenta las barreras anatómicas, la opción de hacer cirugía guiada e incluso el uso de implantes cortos. Por otro lado el procedimiento quirúrgico, donde veremos los requisitos para poder hacer un implante postextracción. Y por último se hablará de la rehabilitación protésica analizando los resultados de cargar los implantes en distintos tiempos.

### MATERIAL

Se realizó una búsqueda en las bases de datos PubMed y Scopus con la estrategia de búsqueda: (dental implants OR dental implants) AND (molar OR molars) AND (surgery OR rehabilitation). Se incluyeron artículos de los últimos 10 años, en español o inglés, y realizados en humanos, seleccionando un total de 10 artículos.

### DISCUSIÓN

La rehabilitación de la zona molar con implantes se centra en tres puntos clave:

- Diagnóstico y Planificación: El proceso comienza con una evaluación exhaustiva del paciente para identificar barreras anatómicas. La planificación con cirugía guiada es muy recomendable para aumentar la precisión. Una opción de tratamiento cada vez más utilizada es la colocación de implantes cortos para evitar técnicas de regeneración ósea.

- Cirugía: El procedimiento quirúrgico requiere un tratamiento antibiótico profiláctico y enjuagues con Clorhexidina. Las técnicas de implantes postextracción son una alternativa viable, siempre y cuando la extracción sea atraumática y, en casos de infección, se realice un desbridamiento completo de los tejidos contaminados.

- Prótesis: La tendencia actual es a la carga inmediata o temprana. Varios estudios demuestran que no hay diferencias significativas en la tasa de éxito o en la pérdida ósea entre la carga inmediata y la convencional, siempre que se logre una posición y un torque de inserción adecuados del implante.

### CONCLUSIONES

La implantología en la zona molar ha evolucionado significativamente, permitiendo la colocación de implantes postextracción e incluso la carga inmediata. El éxito del tratamiento depende de un diagnóstico preciso, una planificación rigurosa y la consideración de la estabilidad primaria como factor crítico. El uso de la cirugía guiada ha mejorado los resultados, convirtiendo a estos procedimientos en una modalidad de tratamiento predecible y segura.

# PROTOCOLO CLÍNICO DE ACTUACIÓN EN IMPLANTES EN EL SECTOR POSTERIOR

Reyes Tejero A, Acuña Pedrosa JM, Duque Alonso N, Sánchez Salado, C  
Máster Propio de formación permanente en cirugía Bucal , implantología y Periodoncia  
Universidad Europea Miguel de Cervantes (UEMC)

## 1 INTRODUCCIÓN

La llegada de los implantes dentales supuso un avance significativo en odontología, siendo una alternativa a los puentes y prótesis tradicionales. Colocar implantes en los molares presenta desafíos, como la presencia de estructuras anatómicas que pueden dificultar la cirugía. Por ello, un diagnóstico preciso y una planificación adecuada son esenciales para el éxito del tratamiento. Factores como la estabilidad primaria son claves, ya que micromovimientos pueden afectar negativamente la integración del implante.

## 2 OBJETIVO

Proponer un protocolo detallado para la rehabilitación de la zona molar con implantes, centrándonos en el diagnóstico y la planificación, el procedimiento quirúrgico, y por último en la rehabilitación protésica.

## 4 RESULTADOS - DISCUSIÓN

### - DIAGNÓSTICO Y PLANIFICACIÓN

- Es vital realizar un diagnóstico completo con historia clínica, examen oral y radiográfico.
- Cirugía Guiada: Se recomienda para mayor precisión y éxito del tratamiento.
- Barreras Anatómicas: Se debe evaluar la posición de los senos paranasales y del nervio dentario inferior, ya que limitan la selección del implante.
- Implantes Cortos: Se utilizan para evitar la regeneración ósea. Su menor longitud se compensa con un mayor diámetro.

### - CIRUGÍA

- Tratamiento profiláctico: El paciente recibe un tratamiento antibiótico preventivo y enjuagues de clorhexidina antes de la cirugía.
- Implantes post-extracción: Se requiere una técnica atraumática para preservar el hueso alveolar
- Casos de infección: Para asegurar el éxito, se debe realizar un desbridamiento completo y una regeneración ósea controlada.

### - PRÓTESIS

- Carga inmediata y temprana: La tendencia actual es acortar los tiempos de tratamiento utilizando esta técnica.
- Viabilidad: Múltiples estudios demuestran que no hay diferencias significativas en la pérdida ósea o en la tasa de éxito entre la carga temprana y la convencional.
- Implantes cortos: Se pueden restaurar de forma temprana con éxito si tienen una estabilidad inicial adecuada



## 3 MATERIAL Y MÉTODO

("surgery" OR "rehabilitation")  
BÚSQUEDA EN PUBMED:

("dental implants" OR "dental implants")  
AND ("molar" OR "molars") AND

TRAS LOS CRITERIOS DE INCLUSIÓN Y  
EXCLUSIÓN SELECCIONAMOS 13  
ARTÍCULOS

## 5 CONCLUSIONES

- La implantología ha evolucionado permitiendo la colocación de implantes postextracción y carga inmediata.
- Éxito del tratamiento depende del diagnóstico y planificación.
- La estabilidad primaria es crucial, siendo mayor su importancia en implantología inmediata.
- La cirugía guiada mejora los resultados, obteniendo resultados más predecibles.

## PALATAL SHIELD TECHNIQUE: A PROPÓSITO DE UN CASO CLÍNICO.

Autores: Steven Villegas Daza (JMAP), Juan Manuel Acuña Pedrosa (JMAP), Nuria Duque Alonso (JMAP), Marga Martínez Rodríguez(JMAP).

### INTRODUCCIÓN Y OBJETIVO

La toma de injertos palatinos para procedimientos mucogingivales sigue siendo el estándar por su calidad biológica, pero habitualmente se asocia a dolor y molestias en el sitio donante que afectan la higiene y la calidad de vida postoperatoria. El objetivo de este reporte es describir la aplicación de la técnica "Palatal Shield" en un caso clínico y evaluar su impacto sobre el confort y la cicatrización del donante.

### MATERIAL Y MÉTODOS

Mujer de 53 años sin antecedentes relevantes, con déficit de encía queratinizada periimplantaria en el cuadrante inferior izquierdo. Se realizó un injerto gingival libre tomado del paladar. Tras asegurar la hemostasia se colocó una esponja de colágeno sobre el lecho donante y, seguidamente, se confeccionó un "escudo palatino" in situ empleando resina compuesta fluida adherida a las superficies palatinas de los dientes adyacentes para proteger y estabilizar la cubierta. El escudo se dejó in situ durante 10 días y se retiró con instrumentación rotatoria suave; la valoración clínica y la percepción del paciente se registraron a los 10 días.

### RESULTADOS

La paciente refirió escasa molestia postoperatoria desde el primer día y pudo mantener la higiene de la zona contigua. A la retirada del escudo, el lecho donante mostraba epitelización y cierre avanzado, incluso en áreas de mayor espesor del injerto. La paciente comparó esta experiencia con una intervención previa sin protección rígida y describió una disminución notable del dolor y de las limitaciones funcionales.

### DISCUSIÓN

La técnica es simple, de bajo coste y ofrece una barrera rígida y estable que reduce la exposición mecánica del lecho y la interacción con la lengua y los alimentos. Sus limitaciones incluyen la necesidad de dentición palatina suficiente para la adhesión y la evidencia basada en un único caso, por lo que no es posible extraer conclusiones generalizables.

### CONCLUSIONES

En este caso clínico, el Palatal Shield mostró ser una alternativa práctica para disminuir la morbilidad del sitio donante palatino. Pero son necesarios estudios prospectivos con mayor número de pacientes para confirmar eficacia y seguridad.



# TÉCNICA DE ESCUDO PALATINO, UNA NUEVA ESTRATEGIA PARA LA CICATRIZACIÓN DEL SITIO DONANTE EN PROCEDIMIENTOS MUCOGINGIVALES A RAÍZ DE UN CASO.

Villegas Daza S, Acuña Pedrosa JM, Duque Alonso N, Martínez Rodríguez M.  
Máster en Cirugía Oral, Implantes y Periodoncia

## Introducción / Objetivo

La cirugía mucogingival con injertos de tejido autólogo del paladar puede causar morbilidad y dolor postoperatorio significativo. Los materiales de sustitución no replican las cualidades de los injertos autólogos. Nuestro objetivo es presentar una nueva técnica, el "escudo palatino", para mejorar la cicatrización y el confort del paciente.

## Materiales y Métodos

Técnica de Escudo Palatino: Uso de resina compuesta para crear una barrera protectora en el sitio donante.

### Procedimiento:

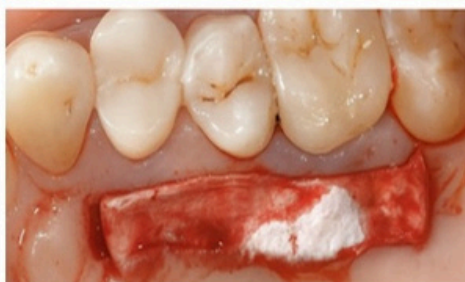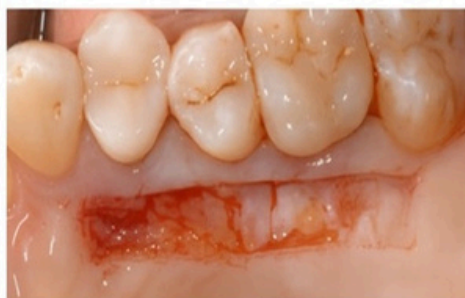1. Recubrimiento del sitio donante con esponja de colágeno.
2. Creación de puentes de resina compuesta fluida sobre la esponja, adheridos a los dientes adyacentes.
3. Fotopolimerización de la resina para formar una estructura rígida.

## Discusión

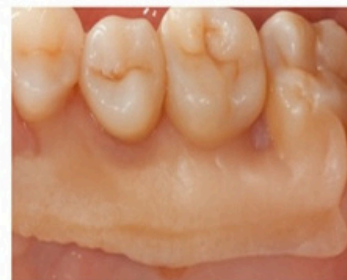La técnica de escudo palatino es una estrategia de protección de heridas simple y efectiva. Sus principales ventajas son:

- Aumento del confort y bienestar del paciente.
- Fácil aplicación y bajo coste.
- Ofrece una barrera física contra la irritación de la lengua y los alimentos.
- La técnica no es aplicable en pacientes edéntulos totales o con pocos dientes adyacentes para la adhesión del escudo.

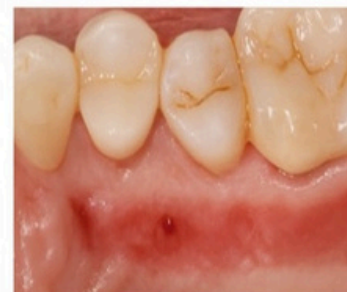## Técnica



Escudo palatino de resina ya colocado.



Cicatrización avanzada del sitio donante 10 días.



Técnica convencional vs Palatal Shield	
Técnica convencional (sin escudo palatino)	Técnica Palatal Shield
Cicatrización por segunda intención, más lenta	Cicatrización cubierta, avance epitelial más rápido
Dolor frecuente durante 7-14 días	Minima molestia, excelente confort postoperatorio
Exposición directa a lengua y alimentos	Barrera rígida frente a lengua y alimentos
Dificultad para higiene en dientes adyacentes	Posible mantener cepillado normal en dientes adyacentes
Puede requerir stents o colágeno adicionales	No requiere stents ni adhesivos adicionales
Necesidad de suturas sobre colágeno	En muchos casos no requiere suturas adicionales
Mayor incomodidad, limitaciones para comer y hablar	Mayor comodidad, mejor tolerancia funcional

## Resultados

Paciente con experiencia previa sin el escudo, confirmó una notable mejoría en dolor y capacidad de masticación

## Conclusiones

El "escudo palatino" es una opción práctica y prometedora para mejorar la cicatrización del sitio donante y el confort del paciente en la cirugía mucogingival. Se recomienda la realización de estudios clínicos más rigurosos para una validación formal de la técnica.

Video de la técnica



## Bibliografía



## ENFOQUE QUIRÚRGICO VS. CONSERVADOR DE LA ENFERMEDAD PERIIMPLANTARIA. TOMA DE DECISIONES.

Autores: Marina Ledo Fernández (Máster Propio de Formación Permanente en Cirugía Oral, Implantología y Periodoncia) , Juan Manuel Acuña Pedrosa (Máster Propio de Formación Permanente en Cirugía Oral, Implantología y Periodoncia), Nuria Duque Alonso (Máster Propio de Formación Permanente en Cirugía Oral, Implantología Y Periodoncia), Margarita Martínez Rodríguez (Máster Propio de Formación Permanente en Cirugía Oral, Implantología Y Periodoncia)

### INTRODUCCIÓN

La periimplantitis es una enfermedad inflamatoria destructiva que compromete los tejidos periimplantarios, caracterizada por inflamación de los tejidos blandos y pérdida ósea progresiva. Su etiología principal es el biofilm bacteriano, aunque factores como periodontitis previa, tabaquismo, higiene deficiente y comorbilidades sistémicas influyen en su aparición y progresión.

El objetivo de esta revisión :

Es analizar la evidencia científica más reciente acerca de los tratamientos conservadores y quirúrgicos de la periimplantitis y ver cuales dan mejores resultados. Analizar los criterios diagnósticos para establecer un tipo de tratamiento u otro.

### MATERIAL Y MÉTODOS

Se realizó una búsqueda bibliográfica en PubMed utilizando los términos "peri-implantitis", "treatment", "surgical" y "non-surgical", con el operador booleano "AND" ; y aplicando criterios de inclusión de idioma (inglés/español), fecha (desde 2023 hasta actualidad). Key words: "periimplantitis", "tratamiento no quirúrgico", "cirugía periimplantaria", "regeneración ósea guiada", "implantes dentales".

### RESULTADOS

Tras aplicar criterios de inclusión y exclusión. Se obtuvieron un total de 54 artículos, de los cuales se seleccionaron para la revisión bibliográfica 10 artículos.

### DISCUSIÓN

Los estudios coinciden en que el tratamiento no quirúrgico puede mejorar parámetros clínicos (reducción del sangrado y profundidad al sondaje), especialmente en casos leves a moderados, pero no permite regenerar hueso ni detener la progresión en defectos avanzados. Métodos como higiene con curetas de titanio, cepillos de quitosán, láser y terapias coadyuvantes muestran eficacia limitada y resultados heterogéneos.

El abordaje quirúrgico se indica en casos moderados a severos, con pérdida ósea  $\geq 3$  mm, defectos angulares o fracaso de la terapia conservadora. La cirugía resectiva mejora el control de la infección, mientras que la regenerativa, mediante regeneración ósea guiada, ha mostrado resultados favorables en defectos angulares profundos, aunque su éxito depende de la morfología del defecto, descontaminación adecuada y mantenimiento postoperatorio.

### CONCLUSIÓN

No existe un protocolo único ni universalmente predecible para el tratamiento de la periimplantitis. El tratamiento no quirúrgico es útil en etapas iniciales, mientras que la cirugía resulta necesaria en casos avanzados, siendo la regeneración ósea guiada una opción prometedora en defectos específicos. La prevención, diagnóstico precoz y mantenimiento continuo siguen siendo las estrategias más efectivas para garantizar la longevidad de los implantes. El manejo debe individualizarse según severidad, tipo de defecto y factores de riesgo del paciente.



# ENFOQUE QUIRÚRGICO VS. CONSERVADOR DE LA ENFERMEDAD PERIIMPLANTARIA. TOMA DE DECISIONES.

Ledo Fernández M, Acuña Pedrosa JM, Duque Alonso N, Martínez Rodríguez M.  
Máster Propio de formación permanente en cirugía Bucal , implantología y Periodoncia  
Universidad Europea Miguel de Cervantes (UEMC)

## INTRODUCCIÓN

La periimplantitis es una enfermedad inflamatoria destructiva que compromete los tejidos periimplantarios, caracterizada por inflamación de los tejidos blandos y pérdida ósea progresiva. Su etiología principal es el biofilm bacteriano, aunque factores como periodontitis previa, tabaquismo, higiene deficiente y comorbilidades sistémicas influyen en su aparición y progresión.

### Objetivos:

Es analizar la evidencia científica más reciente acerca de los tratamientos conservadores y quirúrgicos de la periimplantitis y ver cuales dan mejores resultados.

Analizar los criterios diagnósticos para establecer un tipo de tratamiento u otro.

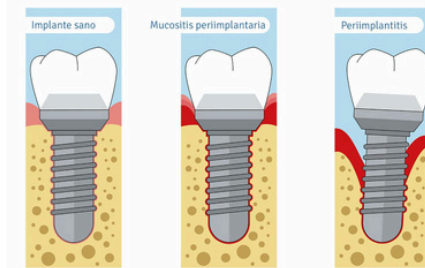


Figura 1: Esquema enfermedad periimplantaria.  
European Federation of Periodontology (EFP).

## MATERIAL Y MÉTODOS



Se realizó una búsqueda bibliográfica en base de datos PubMed, con el operador booleano "AND" ; y aplicando criterios de inclusión de idioma (inglés/español), fecha (desde 2023 hasta actualidad).

Key words: "periimplantitis", "tratamiento no quirúrgico", "cirugía periimplantaria", "regeneración ósea guiada", "implantes dentales".

## RESULTADOS

Nº	Autor (año)	Tipo de estudio	Objetivo	Tratamiento Evaluado	Principales Resultados	Conclusiones principales
1	Heitz-Mayfield et al. (2023)	RCT multicéntrico	Evaluar cirugía con/sin regeneración ósea	Cirugía con/sin GBR	Mejoría clínica significativa; regeneración ósea superior con GBR	Cirugía + GBR mejora soporte óseo en periimplantitis avanzada
2	Derks et al. (2023)	RCT multicéntrico	Evaluar cirugía reconstructiva	Cirugía reconstructiva (GBR)	Reducción significativa del sangrado y profundidad; buenos resultados a largo plazo	Cirugía reconstructiva efectiva, depende mantenimiento
3	Khan et al. (2023)	RCT multicéntrico	Evaluar tratamiento no quirúrgico	Cepillo de chitosán vs cureta titanio	Mejoría clínica en ambos grupos sin diferencias significativas	Tratamiento conservador útil en periimplantitis leve/moderada
4	Barbato et al. (2023)	Revisión sistemática + metaanálisis	Evaluar métodos adjuntos no quirúrgicos	Láser, fototerapia, antimicrobianos	Efectos modestos y heterogéneos; evidencia limitada	Evidencia insuficiente para métodos adjuntos no quirúrgicos

Tabla 1: Resumen artículos seleccionados.



54  
artículos

10 artículos  
seleccionados

## DISCUSIÓN

Los estudios coinciden en que el tratamiento no quirúrgico puede mejorar parámetros clínicos (reducción del sangrado y profundidad al sondaje), especialmente en casos leves a moderados, pero no permite regenerar hueso ni detener la progresión en defectos avanzados. Métodos como higiene con curetas de titanio, cepillos de chitosán, láser y terapias coadyuvantes muestran eficacia limitada y resultados heterogéneos.

El abordaje quirúrgico se indica en casos moderados a severos, con pérdida ósea  $\geq 3$  mm, defectos angulares o fracaso de la terapia conservadora. La cirugía resectiva mejora el control de la infección, mientras que la regenerativa, mediante regeneración ósea guiada, ha mostrado resultados favorables en defectos angulares profundos, aunque su éxito depende de la morfología del defecto, descontaminación adecuada y mantenimiento postoperatorio.

## CONCLUSIÓN

1. El tratamiento conservador es eficaz en casos leves a moderados y se basa en la descontaminación mecánica con o sin coadyuvantes (láser, antimicrobianos, fototerapia). No permite regenerar hueso, pero puede controlar la inflamación. El tratamiento quirúrgico está indicado en casos avanzados, con defectos óseos significativos o cuando fracasa el tratamiento conservador. Puede incluir cirugía resectiva o regenerativa, dependiendo de la morfología del defecto. La regeneración ósea guiada ha mostrado resultados prometedores en defectos angulares profundos, pero su éxito depende de una descontaminación eficaz y de la colaboración del paciente en el mantenimiento postoperatorio.
2. El diagnóstico clínico se basa en la presencia de sangrado y/o supuración al sondaje, profundidad de sondaje  $\geq 5$  mm y pérdida ósea radiográfica  $\geq 2-3$  mm, siendo estos criterios clave para determinar la necesidad de tratamiento.

BIBLIOGRAFÍA





## **TRIMODAL APPROACH TRAS FRACTURA DEL CENTRAL SUPERIOR IZQUIERDO CON XENOINJERTO Y TEJIDO CONECTIVO EN ALVEÓLO TIPO 2A. A PROPÓSITO DE UN CASO.**

Autores: María Trujillo López (Máster propio en formación permanente en Cirugía oral, Implantología y Periodoncia. Universidad Europea Miguel de Cervantes (UEMC).), Ana López Miranda (Máster propio en formación permanente en Cirugía oral, Implantología y Periodoncia. Universidad Europea Miguel de Cervantes (UEMC).), Tommaso Moro (Máster propio en formación permanente en Cirugía oral, Implantología y Periodoncia. Universidad Europea Miguel de Cervantes (UEMC).), Juan Manuel Acuña Pedrosa (Máster propio en formación permanente en Cirugía oral, Implantología y Periodoncia. Universidad Europea Miguel de Cervantes (UEMC).), Nuria Duque Alonso (Máster propio en formación permanente en Cirugía oral, Implantología y Periodoncia. Universidad Europea Miguel de Cervantes (UEMC).).

### **INTRODUCCIÓN**

Los implantes inmediatos en procedimiento quirúrgico sin colgajo y con provisionalización (trimodal approach, TA) constituyen un abordaje clínico muy ventajoso con respecto al acortamiento de la secuencia de tratamiento, la aceptación por parte del paciente y la optimización de los resultados estéticos.

### **OBJETIVO**

Describir un protocolo clínico para la rehabilitación inmediata de un incisivo central fracturado mediante la técnica trimodal approach con su variante TAOM.

### **CASO CLÍNICO**

Paciente de 51 años; no presenta antecedentes médicos de relevancia, acude a consulta por fractura de incisivo central superior izquierdo (2.1). Al examen clínico se observa movilidad del diente afectado y, mediante CBCT se observa pérdida de la tabla vestibular con imagen radiolúcida en apical. El plan de tratamiento consistió en la extracción atraumática de 2.1, legrado del alveolo, colocar el implante inmediato con xenoinjerto y membrana de colágeno para preservar el volumen óseo, seguido de un injerto de tejido conectivo estabilizado con punto colchonero vertical. Finalmente, se precedió a la carga inmediata con provisional.

### **CONCLUSIONES**

La combinación de implante inmediato, xenoinjerto y tejido conectivo es una opción eficaz para una rehabilitación estética y funcional de incisivos centrales fracturados en alveolos tipo 2A. El éxito depende de una correcta planificación y técnica quirúrgica.

## TRIMODAL APPROACH TRAS FRACTURA DEL CENTRAL SUPERIOR IZQUIERDO CON XENOINJERTO Y TEJIDO CONECTIVO EN ALVEÓLO TIPO 2A. A PROPÓSITO DE UN CASO

Trujillo López M, Moro T, López Miranda A, Acuña Pedrosa JM, Duque Alonso N.  
Máster Propio de formación permanente en cirugía Bucal , implantología y Periodoncia  
Universidad Europea Miguel de Cervantes (UEMC)

### INTRODUCCIÓN

Los implantes inmediatos en procedimiento quirúrgico sin colgajo y con provisionalización (trimodal approach, TA) constituyen un abordaje clínico muy ventajoso con respecto al acortamiento de la secuencia de tratamiento, la aceptación por parte del paciente y la optimización de los resultados estéticos.

### OBJETIVO

Describir un protocolo clínico para la rehabilitación inmediata de un incisivo central fracturado mediante la técnica trimodal approach con su variante TAOM.

### CASO CLÍNICO

- Mujer de 51 años
- Sin antecedentes médicos
- Motivo: fractura de incisivo central

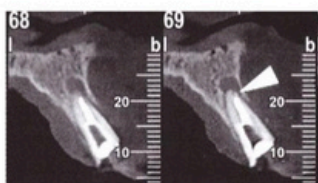


Figura 1.1.  
CBCT del incisivo afecto

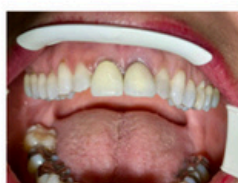

Figura 1.2.  
Detalle del incisivo  
fracturado

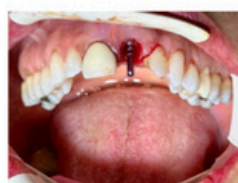

Figura 1.3.  
Colocación implante  
inmediato

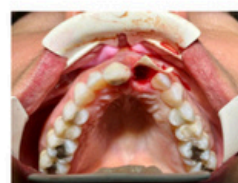

Figura 1.4.  
Membrana de colágeno  
introducida en el sobre  
conformado previamente

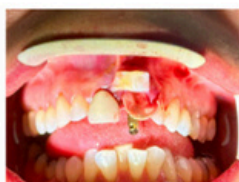

Figura 1.5.  
Detalle del injerto de  
tejido conectivo antes de  
su inserción en el lecho

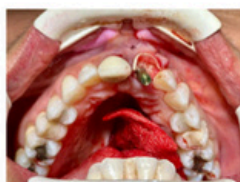

Figura 1.6.  
Aspecto oclusal de las  
tres capas (xenoinjerto,  
membrana de colágeno e  
injerto de tejido  
conectivo)

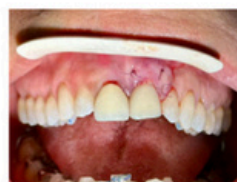

Figura 1.7.  
Corona provisional

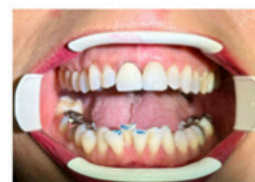

Figura 1.8.  
Corona definitiva  
a los 6 meses

### RESULTADOS Y DISCUSIÓN

La ausencia de tejidos periimplantarios puede generar defectos estéticos. La literatura ha demostrado ampliamente la eficiencia de la colocación de injerto conectivo para mejorar la estética periimplantaria, siendo el tratamiento de elección para aumentar el volumen de los tejidos blandos (Cabello G et al. 2021). Otro tratamiento como nos indica Gómez-Meda R et al. 2022, es la técnica de escudo de alveolo pero necesita más experiencia del operador. Según Aldhohrah T et al. 2022. el grosor gingival en la cresta juega un papel crucial en la estabilidad ósea marginal alrededor del implante. Se ha informado que ocurre menos recesiones en biotipo gingival grueso en comparación con el biotipo delgado.

### CONCLUSIONES

La combinación de implante inmediato, xenoinjerto y tejido conectivo libre es una opción eficaz para una rehabilitación estética y funcional de incisivos centrales fracturados en alveolos tipo 2A. El éxito depende de una correcta planificación y técnica quirúrgica.

### BIBLIOGRAFÍA



## USO LOCAL DE MINOCICLINA EN IMPLANTES POSTEXTRACCIÓN Y CARGA INMEDIATA EN ZONAS CON INFECCIÓN PERIAPICAL: A PROPÓSITO DE UN CASO.

Autores: Elisa Vargas Carvajal (Máster propio de formación permanente en cirugía oral, implantología y periodoncia / Universidad Europea Miguel de Cervantes, Sevilla) , Juan Manuel Acuña Pedrosa (Máster propio de formación permanente en cirugía oral, implantología y periodoncia / Universidad Europea Miguel de Cervantes, Sevilla), Nuria Duque Alonso (Máster propio de formación permanente en cirugía oral, implantología y periodoncia / Universidad Europea Miguel de Cervantes, Sevilla)

### INTRODUCCIÓN

El tratamiento de implantes inmediatos en alveolos con infección periapical plantea retos clínicos por la elevada carga bacteriana y el riesgo de fracaso temprano.

### OBJETIVO

Evaluar la eficacia clínica del uso local de minociclina (Minocidin®) en implantes inmediatos colocados en alveolos con infección periapical comparando los resultados con otras alternativas descritas en la literatura reciente.

### MATERIAL Y MÉTODO

Se presenta el caso de una paciente de 30 años con dolor en el 25. El tratamiento incluyó extracción atraumática, legrado y descontaminación del alveolo mediante aplicación local de minociclina durante 5 minutos, mezclada con suero fisiológico. Posteriormente, se realizó la oseodensificación con fresas Densah® y se colocó un implante de 4x10 mm con torque de 45 N·cm. Se procedió a carga inmediata a las 24 horas, utilizando escáner Trishape® para la planificación. La paciente recibió antibioterapia sistémica y analgesia estándar, con revisiones clínicas a los 10 días y entre las 8-12 semanas.

### RESULTADOS

La minociclina ofrece mejor equilibrio entre control antibacteriano, efecto antiinflamatorio y mejora de estabilidad en comparación con la clorhexidina y la doxiciclina. Adicionalmente, el uso local de minociclina permitió controlar la infección periapical.

### CONCLUSIONES

La aplicación local de minociclina constituye una alternativa eficaz y segura en el abordaje de implantes inmediatos en alveolos con infección periapical. Esta estrategia terapéutica ofrece un equilibrio óptimo entre control antibacteriano y efecto antiinflamatorio, lo que favorece la viabilidad de protocolos de carga inmediata en contextos clínicos habitualmente considerados de riesgo. Su incorporación en la práctica clínica puede contribuir a mejorar las tasas de éxito en este tipo de procedimiento.



## Uso local de Minociclina en implantes postextracción y carga inmediata en zonas con infección periapical: a propósito de un caso

**Autores:** Vargas Carvajal E, Acuña Pedrosa JM, Duque Alonso N, Darwish Mateo L.  
**Máster propio de formación permanente en Cirugía oral, Implantología y Periodoncia**  
**Universidad Europea Miguel de Cervantes (UEMC)**

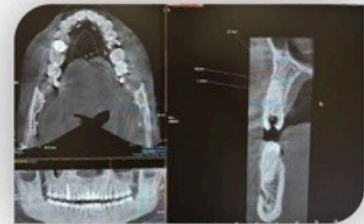### Introducción

El tratamiento de implantes inmediatos en alveolos con infección periapical plantea retos clínicos por la elevada carga bacteriana y el riesgo de fracaso temprano.

El uso local de minociclina ofrece una alta concentración antimicrobiana en el sitio quirúrgico con mínima exposición sistémica y propiedades antiinflamatorias.

### Objetivos

- ✓ Evaluar la eficacia del uso local de la minociclina en implantes inmediatos colocados en alveolos con infección periapical.
- ✓ Compararla con otras alternativas antibióticas locales y antisépticas reportadas en la literatura reciente.
- ✓ Determinar la eficacia del uso local de minociclina (Minocin®) junto con la técnica de oseodensificación en la carga inmediata en zonas con infección periapical.

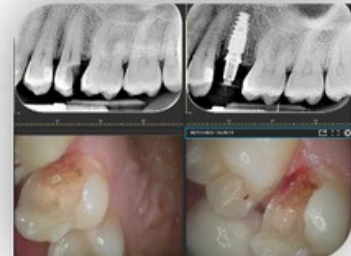


**Minocin 100 mg cápsulas**



### Material y Método

Paciente femenina de 30 años con dolor en el 25 con mal pronóstico para rehabilitación conservadora. Se realizó extracción atraumática, legrado y descontaminación mediante aplicación de minociclina local (Minocin®) durante 5 minutos, mezclada con suero fisiológico en el alveolo. Se utilizó una secuencia con fresas de oseodensificación. Se colocó un implante 4x10 ETK Naturactis® con torque de 45 N-cm<sup>2</sup>, realizándose una carga inmediata a las 24 horas con la ayuda del escáner Trishape®. La paciente recibió antibioterapia postratamiento y analgesia estándar. Se efectuaron controles a los 10 días y a las 8-12 semanas.



### Resultados y Discusión

Antibióticos				
Antibiótico local	Supervivencia 12 meses	ISQ	Efecto anti-bacteriano	Efecto anti-inflamatorio
Minociclina	96-98 %	+3-4	Alto	Alto
Doxiciclina	94-96 %	+2	Alto	Medio
Clorhexidina	92-94 %	+1	Medio	Nulo

La minociclina ofrece mejor equilibrio entre control antibacteriano, efecto antiinflamatorio y mejora de estabilidad

### Conclusiones

La minociclina local presenta mayor contribución al control de la infección en implantes inmediatos en alvéolos con patología periapical.

### Bibliografía



## EXTRACELLULAR VESICLES FROM GRAPE MUST: A SUSTAINABLE AND NEXT-GENERATION APPROACH FOR DRUG DELIVERY.

Authors: Raquel Toledano\*, Carolina Cifuentes, Fátima S. Aguilera, Raquel Osorio.

\*Dental School. University of Granada

### OBJETIVES

The purpose of this study is to develop a new technique for isolating and characterizing extracellular vesicles from grape must (*Vitis vinifera* L.) that can be used as a drug delivery vehicle.

### MATERIALS AND METHODS

Extracellular vesicles were isolated using filtration and centrifugation techniques. To characterize these vesicles, their morphology was examined using transmission electron microscopy (TEM). Their size was measured using dynamic light scattering (DLS) and their surface charge was evaluated using zeta potential.

### RESULTS

TEM images reveal that these extracellular vesicles exhibit an oval morphology and a lipid bilayer, characteristic features of these structures. DLS analysis indicates an average particle size between 200 and 250 nanometers, and zeta potential measures -30 mV.

### CONCLUSIONS

Extracellular vesicles were successfully isolated from grape must. Our findings suggest that these extracellular vesicles have the physicochemical properties required for use as drug delivery vehicles.

### FUNDING

R.T. holds a Research Fellowship for Undergraduate Students from the University of Granada (UGR/P5A2024-93).



# EXTRACELLULAR VESICLES FROM GRAPE MUST: A SUSTAINABLE AND NEXT-GENERATION APPROACH FOR DRUG DELIVERY

Raquel Toledano\*, Carolina Cifuentes, Fátima S. Aguilera, Raquel Osorio.

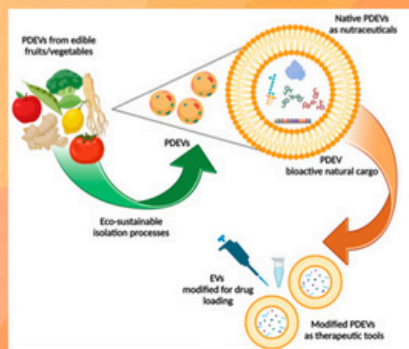
Dental School. University of Granada  
Raquel Toledano: rtoleosorio@correo.ugr.es

## Introduction:

In oral surgery, efficient drug delivery systems are essential to achieve targeted, sustained release and reduce postoperative complications.

Extracellular vesicles stand out as natural carriers, capable of transporting proteins, lipids, and nucleic acids to specific cells and enhancing therapeutic outcomes.

Plant-derived extracellular vesicles provide a safe, biocompatible alternative with added bioactive properties, making them promising candidates for clinical and pharmaceutical applications.

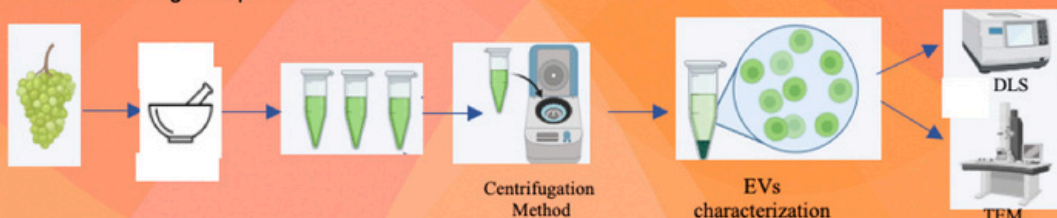


## Objectives:

The purpose of this study is to develop a new technique for isolating and characterizing extracellular vesicles from grape must (*Vitis vinifera* L.) that can be used as a drug delivery vehicle.

## Materials and Methods:

Extracellular vesicles were isolated using filtration and centrifugation techniques. To characterize these vesicles, their morphology was examined using transmission electron microscopy (TEM). Their size was measured using dynamic light scattering (DLS) and their surface charge was evaluated using zeta potential.



## Results:

Fig.1 Isolation and characterization of the EVs

TEM images reveal that these extracellular vesicles exhibit an oval morphology and a lipid bilayer, characteristic features of these structures. DLS analysis indicates an average particle size between 200 and 250 nanometers, and zeta potential measures -30 mV.

Extracellular vesicles	Size (nm)	Polydispersity	Zeta Potential (mV)
EVs- Grape	250	26	-30

Table 1. Mean diameter size in nanometers, polydispersity index and zeta potential obtained by intensity-weighted DLS measurement of the EVs.

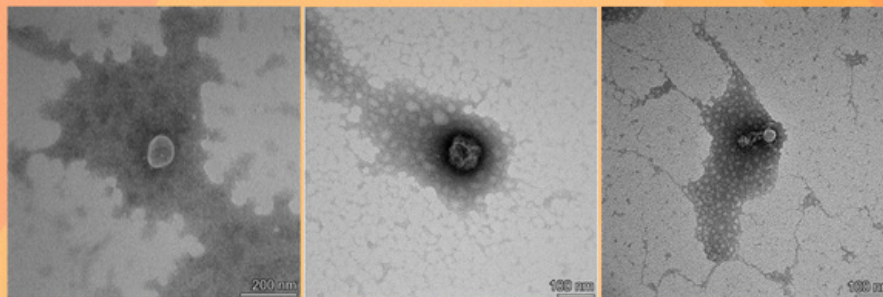


Fig.2 TEM images of Extracellular Vesicles from grape must (A-C)

## Conclusions:

Extracellular vesicles were successfully isolated from grape must. Our findings suggest that these extracellular vesicles have the physicochemical properties required for use as drug delivery vehicles.

**Funding:** R.T. holds a Research Fellowship for Undergraduate Students from the University of Granada (UGR/P5A2024-93).



## **SUSTAINABLE PREPARATION OF SOLID LIPID NANOPARTICLES USING GREEN CHEMISTRY FOR HIGH-PERFORMANCE DENTAL APPLICATIONS.**

Authors: María T. Osorio\*, Estrella Osorio, Raquel Osorio, Carolina Cifuentes.

\*Dental School. University of Granada

### **OBJETIVES**

The aim of this work was to synthesize and characterize solid lipid nanoparticles (SLNs) from beeswax using a biosynthetic technique, with lecithin and Tween 80 as stabilizing agents and propolis as the loading material.

### **MATERIALS AND METHODS**

Solid lipid nanoparticles (SLNPs) were synthesized using beeswax as the precursor agent and Propolis as the loading material. To characterize these nanoparticles, their morphology was determined by Transmission Electron Microscopy (TEM). Additionally, size was measured using DLS (dynamic light scattering), and surface charge was assessed by Zeta Potential. Finally, ATR-FTIR (Attenuated total reflection-Fourier Transform Infrared Spectroscopy) analysis confirmed the composition of the SLNPs and assessed their loading effectiveness.

### **RESULTS**

TEM showed the spherical shape of the LNPs, DLS analysis indicated an average particle size between 100 and 150 nanometers, and the potential zeta measurement was -32 mV. The ATR-FTIR spectrum indicated the presence of beeswax and Icariin coating.

### **CONCLUSIONS**

Lipid solid nanoparticles for drug delivery were successfully biosynthesized and characterized using green resources. Beeswax was confirmed as an effective precursor agent, and effective loading of Propolis into the nanoparticles was achieved.

### **FUNDING**

M.T.O. holds a Research Fellowship for Undergraduate Students from the University of Granada (UGR/P5A2024-92).

# SUSTAINABLE PREPARATION OF SOLID LIPID NANOPARTICLES USING GREEN CHEMISTRY FOR HIGH-PERFORMANCE DENTAL APPLICATIONS

María T. Osorio\*, Estrella Osorio, Raquel Osorio, Carolina Cifuentes.  
University of Granada



## Background

Lipid nanoparticles are promising drug carriers in oral surgery used to encapsulate the drug and guarantee its long-time effect. Due to their biomimetic architecture and the similarity of their lipid components to those of cell membranes, LNPs can easily cross the cell membrane serving as a local drug administration, which can be an osteogenic agent, antibiotic or anti-inflammatory drug.

## Materials & Methods

Solid lipid nanoparticles (SLNPs) were synthesized using beeswax as the precursor agent and propolis as the loading material. To characterize these nanoparticles, their morphology was determined by Transmission Electron Microscopy (TEM). Additionally, size was measured using DLS (dynamic light scattering), and surface charge was assessed by Zeta Potential. Finally, ATR-FTIR (Attenuated total reflection-Fourier Transform Infrared Spectroscopy) analysis confirmed the composition of the SLNPs and assessed their loading effectiveness.

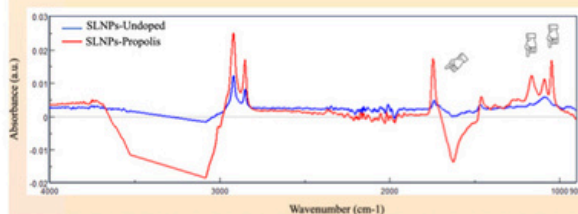


Fig 2. ATR-FTIR spectra of SLNPs- Undoped and SLNPs Propolis

SLNPs	Size (nm)	Polydispersity index	Zeta Potential (mV)
SLNPs-Propolis	150	25	-32

Table 1. Mean diameter size in nanometers, polydispersity index and zeta potential obtained by intensity-weighted DLS measurement of the SLNPs-Propolis.

## Conclusions

Lipid solid nanoparticles for drug delivery were successfully biosynthesized and characterized using green resources. Beeswax was confirmed as an effective precursor agent, and effective loading of Propolis into the nanoparticles was achieved.

## Objectives

The aim of this work was to synthesize and characterize solid lipid nanoparticles (SLNs) from beeswax using a biosynthetic technique, with lecithin and Tween 80 as stabilizing agents and propolis as the loading material.

## Results

TEM showed the spherical shape of the LNPs, DLS analysis indicated an average particle size between 100 and 150 nanometers, and the potential zeta measurement was -32 mV. The ATR-FTIR spectrum indicated the presence of beeswax propolis.

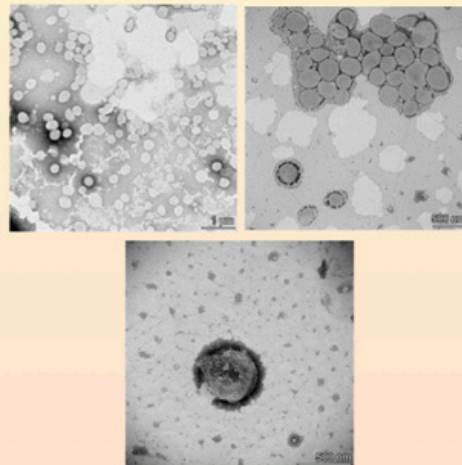


Fig.1 TEM images of Undoped-SLNPs (A-B) and TEM images of Propolis-SLNPs (C)

M.T.O. holds a Research Fellowship for Undergraduate Students from the University of Granada (UGR/P5A2024-92).





**NO importa  
el terreno.**

**4X4**

***Estabilidad y control en cualquier densidad ósea.***



### • Comienza la XV Edición del Máster en Cirugía Bucal Avanzada de la Universidad de Sevilla.



La Facultad de Odontología de la Universidad de Sevilla inaugura este mes de septiembre la XV edición del Máster en Cirugía Bucal Avanzada (2025-2026), un programa de formación permanente que se ha consolidado como referente en el ámbito nacional de la cirugía oral.

Dirigido por el profesor Dr. Daniel Torres Lagares, catedrático de Estomatología, este máster ofrece una formación altamente especializada y práctica en las distintas áreas de la cirugía bucal, con un enfoque que combina la excelencia académica con la experiencia clínica directa.

El plan de estudios, de 60 créditos ECTS y modalidad presencial, se desarrollará entre el 23 de septiembre de 2025 y el 24 de junio de 2026. Incluye módulos de Patología en Inclusiones, Clínica Quirúrgica General Avanzada, Implantología Dental Avanzada, Rehabilitación Oral y Prostodoncia, además de un Trabajo Fin de Máster orientado a la investigación y la práctica clínica.

Entre sus objetivos, destacan el desarrollo de competencias avanzadas en diagnóstico y tratamiento de patologías quirúrgicas orales, el dominio de técnicas implantológicas y regenerativas, así como la integración de los alumnos en circuitos profesionales nacionales e internacionales.

El máster cuenta con un amplio equipo docente formado por profesores de la Universidad de Sevilla y profesionales de reconocido prestigio en la práctica clínica, garantizando así una enseñanza rigurosa y aplicada a la realidad asistencial.

Con una trayectoria consolidada, el Máster en Cirugía Bucal Avanzada de la Universidad de Sevilla se mantiene como un espacio de formación de élite para odontólogos y estomatólogos que buscan perfeccionar sus habilidades y proyectar su carrera hacia la excelencia en el campo quirúrgico.

- **Culmina con éxito una tesis doctoral en Ciencias de la Salud en la Universidad de Sevilla sobre protocolos de fresado en implantología.**



Sevilla, septiembre de 2025. La Universidad de Sevilla ha sido escenario de la defensa de la tesis doctoral titulada "Influencia de diferentes protocolos de fresado y densidad ósea en el torque de inserción de implantes dentales", elaborada por la investigadora Ana Fernández Olavarria dentro del programa de Doctorado en Ciencias de la Salud.

El trabajo, dirigido por el Prof. Dr. Daniel Torres Lagares y la Dra. Fátima Sánchez Aguilera, aborda un tema de gran relevancia clínica en la implantología actual: el impacto que ejercen tanto la densidad ósea como las técnicas de fresado en la estabilidad primaria de los implantes, medida a través del torque de inserción.

La investigación aporta evidencia científica de utilidad directa para la práctica odontológica, ofreciendo claves que pueden mejorar los resultados quirúrgicos y la predictibilidad en los tratamientos con implantes dentales.

Con la defensa y aprobación de esta tesis, Ana Fernández Olavarria culmina con éxito su proceso de formación doctoral, contribuyendo con un estudio innovador al avance del conocimiento en cirugía bucal e implantología.

- Sevilla acoge un curso clave sobre el manejo del paciente con riesgo de osteonecrosis maxilar por fármacos.

19 de septiembre

**MANEJO DEL PACIENTE CON RIESGO  
DE OSTEONECROSIS MAXILAR POR  
FÁRMACOS. PREVENCIÓN COMO  
PILAR FUNDAMENTAL DEL  
TRATAMIENTO**

CON EL DR. MANUEL MARÍA ROMERO



Sevilla, 19 de septiembre de 2025. La Asociación Andaluza de Cirugía Bucal (AACIB) celebrará en Sevilla el curso titulado "Manejo del paciente con riesgo de osteonecrosis maxilar por fármacos. Prevención como pilar fundamental del tratamiento", una cita formativa dirigida a profesionales de la Odontología y la Cirugía Bucal.

El curso será impartido por el Dr. Manuel María Romero Ruiz, presidente de la AACIB y reconocido especialista en la materia, y se desarrollará el próximo 19 de septiembre en el Hotel Colegio Oficial de Dentistas de Sevilla, situado en la calle Infanta Luisa de Orleans, nº 10.

La jornada abordará de forma práctica y actualizada las estrategias de prevención y manejo clínico en pacientes con riesgo de desarrollar osteonecrosis maxilar asociada al uso de fármacos, una complicación que supone un reto para la práctica diaria odontológica.

Con este curso, la AACIB reafirma su compromiso con la formación continua de los profesionales, proporcionando herramientas y protocolos que contribuyan a mejorar la seguridad de los pacientes y la calidad de los tratamientos.



- **Éxito en la evaluación final de los Trabajos Fin de Máster del Máster en Cirugía Bucal Avanzada de la Universidad de Sevilla.**



Sevilla, septiembre de 2025. El Máster en Cirugía Bucal Avanzada de la Universidad de Sevilla ha culminado con éxito una de sus etapas más importantes: la defensa y evaluación final de los Trabajos Fin de Máster (TFM) por parte de sus alumnos.

Durante la jornada, los estudiantes presentaron exposiciones brillantes y de alto nivel académico, que incluyeron casos clínicos complejos, proyectos de investigación y diversas publicaciones científicas en el ámbito de la cirugía bucal, la implantología y la regeneración ósea.

El tribunal evaluador destacó no solo la calidad científica y metodológica de los trabajos, sino también la madurez clínica y la capacidad investigadora demostrada por los alumnos, consolidando así la vocación del máster de formar profesionales altamente cualificados y comprometidos con la excelencia en la práctica quirúrgica.

Con esta defensa, el Máster en Cirugía Bucal Avanzada reafirma su papel como referente en la formación universitaria de posgrado en España, combinando la experiencia clínica con la investigación de vanguardia.

### • Granada acoge el VII Congreso de la Asociación Andaluza de Cirugía Bucal (AACIB) Granada, 4 de octubre de 2025.



La ciudad de la Alhambra se convertirá este otoño en punto de encuentro de especialistas nacionales e internacionales en Cirugía Bucal con motivo de la celebración del VII Congreso de la Asociación Andaluza de Cirugía Bucal (AACIB). La cita tendrá lugar el próximo 4 de octubre, congregando a profesionales de diferentes disciplinas odontológicas bajo un mismo objetivo: compartir ciencia, clínica y amistad.

El encuentro, organizado por los comités Científico y Organizador de la AACIB, ofrece un programa científico de primer nivel, en el que se abordarán las últimas tendencias en cirugía, estética, ortodoncia e implantología, con ponencias impartidas por referentes de cada especialidad.

#### **Programa científico destacado**

La jornada se estructura en tres grandes bloques temáticos:

- Cirugía y Estética
  - Protocolos digitales en alargamiento coronario estético: una nueva era de predictibilidad, a cargo del Dr. Javier Calatrava Serrano de Haro.
  - Claves perio-protésicas para la armonía rosa-blanca en el sector anterior, impartida por el Dr. Xurxo Álvarez Lourido.
- Cirugía y Ortodoncia
  - Aliados quirúrgicos para la optimización de resultados en el tratamiento ortodóncico, por la Dra. Patricia Solano.
  - Modificación del fenotipo simultáneo a las corticotomías durante el tratamiento ortodóncico, con el Dr. Eduardo Montero Solís.
- Atrofias Maxilares
  - ¿Existen protocolos de fresado perfectos en implantología?, por la Dra. Ana Fernández Olavarria.
  - Implantes subperiósticos, una alternativa viable en pacientes comprometidos, por la Dra. Fedra Coraspe Falcón.
  - Manejo de sectores posteriores atróficos con implantes cortos, del Dr. Sergio Martínez Villa.
  - El poder de la regeneración ósea en la implantología actual, por el Dr. Sergio Rodríguez.

El congreso culminará con una mesa redonda sobre alternativas en el tratamiento del maxilar atrófico, seguida del acto de clausura y la tradicional cena de gala con entrega de premios.

### **Espacio para la investigación y el networking**

Además de las ponencias magistrales, los asistentes podrán presentar sus trabajos clínicos y de investigación en formato póster, generando un espacio de debate y enriquecimiento colectivo. Como es habitual en la AACIB, el programa social tendrá también un papel protagonista, con actividades diseñadas para fomentar la convivencia entre compañeros, entre ellas el ya clásico campeonato de golf.

### **Una cita ineludible para la Cirugía Bucal**

Desde la AACIB se destaca el apoyo de la industria y casas comerciales que hacen posible este encuentro, reafirmando el compromiso común con el avance de la Cirugía Bucal en Andalucía y España.

El VII Congreso de la AACIB será, sin duda, una oportunidad única para disfrutar de la ciencia, la formación y la amistad en un marco incomparable como es la ciudad de Granada.



• **Madrid será la sede del XXII Congreso de la Sociedad Española de Cirugía Bucal Madrid, 7 y 8 de noviembre de 2025.**



La capital española acogerá el XXII Congreso de la Sociedad Española de Cirugía Bucal (SECIB), un evento que reunirá durante dos jornadas a los principales especialistas nacionales e internacionales en cirugía bucal, implantología y disciplinas afines. La cita tendrá lugar en la Facultad de Medicina de la Universidad Complutense de Madrid, un enclave universitario en pleno centro de la ciudad.

La organización destaca que este congreso será una experiencia única, combinando rigor científico y convivencia profesional, con un programa académico de primer nivel y un ambiente social que refleja el espíritu de SECIB.

### **Un programa científico de alto nivel**

El congreso arrancará el viernes 7 de noviembre con un Simposio de Industria y ponencias centradas en la regeneración ósea, implantología avanzada y casos clínicos complejos. Entre las conferencias destacan:

- Fernando Suárez López del Amo: Reconstrucción del reborde alveolar, factores clave para el éxito.
- Jesús Moreno: Situaciones clínicas comprometidas en el sector anterior, ¿cuál es el límite de los implantes postextracción?
- Carlos Parra: Implantes subperiósticos: renacimiento, innovación y aplicaciones actuales en la reconstrucción oral.
- Tomás Beca Campoy y Luis Sánchez Labrador: El diente autólogo como biomaterial en implantología.
- Jorge Caubet: Aplicaciones de los implantes cigomáticos en el maxilar atrófico.

Por la tarde, el auditorio acogerá ponencias de referentes internacionales como Howard Gluckman (Managing complex defects in the anterior maxilla and mandible) y Chantal Malevez (Long-term success of zygomatic implants). También se celebrarán sesiones paralelas de casos clínicos, comunicaciones libres y talleres digitales en implantología y ortodoncia.

El sábado 8 de noviembre continuará la actividad científica con temas clave como:

- Marco Ronda: Biological bases on vertical bone augmentation.
- Néstor Montestdeoca: Implantes subperiósticos en atrofia extrema: prevención de complicaciones.
- Rubén Davó: Técnica de Quad Zygoma para rehabilitación de maxilares atróficos.
- Emilio Couso: Relevancia del fenotipo tisular en la terapia implantológica.
- Alberto Monje: Tratamiento de la periimplantitis en zona estética.
- Arturo Bilbao: Implantes pterigoideos como alternativa a procedimientos regenerativos.

De forma simultánea, habrá simposios específicos dedicados a cirugía bucal infantil, periimplantitis y osteonecrosis de los maxilares, además de un curso especial para higienistas, con talleres sobre manejo del paciente quirúrgico y protocolos clínicos en periodoncia e implantología.

### **Un encuentro para ciencia, industria y sociedad**

La exposición comercial, ubicada junto a las salas principales, permitirá a las casas comerciales presentar sus últimas innovaciones y facilitar el contacto directo con los congresistas. Asimismo, se entregarán los Premios SECIB a los mejores artículos publicados y se desarrollará un completo programa social en la ciudad de Madrid, que acogerá a los asistentes con su inigualable oferta cultural y gastronómica.

### **Una cita imprescindible**

El XXII Congreso de SECIB se perfila como una cita imprescindible para todos los profesionales interesados en la cirugía bucal, combinando formación de excelencia, innovación tecnológica y convivencia en un marco único.

“SECIB 2025 será un evento grande, como lo es nuestra ciudad, en el que solo faltas tú”, afirman desde la organización.

## NORMAS DE PUBLICACIÓN

La Revista Andaluza de Cirugía Bucal publica artículos científicos relacionados con el campo de la Cirugía Bucal que sean de interés para cualquier odontoestomatólogo que desarrolle dicha área en su práctica profesional.

El Comité Editorial seguirá de forma estricta las directrices expuestas a continuación, siguiendo la normativa de Vancouver. Los artículos que no se sujeten a ellas serán devueltos para corrección, de forma previa a la valoración de su publicación.

Todos los artículos remitidos a esta revista deberán ser originales, no publicados ni enviados a otra publicación, siendo el autor el único responsable de las afirmaciones sostenidas en él.

Todos aquellos autores que quieran mandar su artículo científico podrán hacerlo enviándolo vía e-mail a revista@aacib.es con copia a daniel.tl@us.es, enviando un archivo con el texto del manuscrito en formato Word para PC, y las imágenes en archivos distintos en formato TIFF o JPG.

### TIPOS DE ARTÍCULOS

1. Artículos originales, que aporten nuevos datos clínicos o de investigación básica relacionada con la Cirugía Bucal.

2. Revisiones y puesta al día que supongan la actualización, desde un punto de vista crítico científico y objetivo, de un tema concreto. No existe limitación en el número de citas bibliográficas, si bien se recomienda al autor o autores, que sean las mínimas posibles, así como que sean pertinentes y actualizadas. Además, dado el interés práctico de esta publicación, el texto debe estar apoyado en un adecuado material iconográfico.

3. Resúmenes comentados de literatura actual. Serán encargados por la Revista a personas cualificadas e interesadas en realizar una colaboración continuada.

4. Casos clínicos, relacionados con problemas poco frecuentes o que aporten nuevos conceptos terapéuticos, serán publicados en esta sección. Deben contener documentación clínica e iconográfica completa pre, per y postoperatoria, y del seguimiento ulterior, así como explicar de forma clara el tratamiento realizado. El texto debe ser conciso y las citas bibliográficas limitarse a las estrictamente necesarias. Resultarán especialmente interesantes secuencias fotográficas de tratamientos multidisciplinarios de casos complejos o técnicas quirúrgicas.

5. Cartas al director que ofrezcan comentarios o críticas constructivas sobre artículos previamente publicados u otros temas de interés para el lector. Deben tener una extensión máxima de dos folios tamaño DIN-A4 escritos a doble espacio, centradas en un tema específico y estar firmadas. En caso de que se viertan comentarios sobre un artículo publicado en esta revista, el autor del mismo dispondrá de la oportunidad de respuesta. La pertinencia de su publicación será valorada por el Comité Editorial.

6. Otros, se podrán publicar, con un formato independiente, documentos elaborados por Comités de Expertos o

Corporaciones de reconocido prestigio que hayan sido aceptados por el Comité Editorial.

### AUTORES

Únicamente serán considerados como autores aquellos individuos que hayan contribuido significativamente en el desarrollo del artículo y que, en calidad de tales, puedan tomar pública responsabilidad de su contenido. Su número, no será, salvo en casos excepcionales, superior a 7. A las personas que hayan contribuido en menor medida les será agradecida su colaboración en el apartado de agradecimientos. Todos los autores deben firmar la carta de remisión que acompañe el artículo, como evidencia de la aprobación de su contenido y aceptación íntegra de las normas de publicación.

### PRESENTACIÓN Y ESTRUCTURA DE LOS TRABAJOS

El documento debe ser enviado, en formato Word para PC sobre una página de tamaño DIN-A4 blanco, a 1,5 espacio de interlineado, con márgenes mínimos de 25 mm y con hojas numeradas. Asimismo, se enviarán las imágenes en formato JPG o TIFF en archivos independientes al documento, nunca insertadas en el texto.

Los artículos originales deberán seguir la siguiente estructura:

Primera página

Debe contener:

1. El título del artículo y un subtítulo no superior a 40 letras y espacios, en español.
2. El nombre y dos apellidos del autor o autores, con el (los) grado(s) académico(s) más alto(s) y la afiliación a una institución si así correspondiera.
3. El nombre del departamento(s) e institución(es) responsables.
4. La negación de responsabilidad, si procede.
5. El nombre del autor responsable de la correspondencia sobre el documento.
6. La(s) fuente(s) de apoyo en forma de subvenciones, equipo o fármacos y el conflicto de intereses, si hubiera lugar.

Resumen

Una página independiente debe contener, el título del artículo y el nombre de la revista, un resumen estructurado del contenido del mismo, no superior a 200 palabras, y el listado de palabras clave en español. Las palabras clave serán entre 3 y 10 términos o frases cortas de la lista del «Medical Subject Headings (MeSH)» del «Index Medicus».

Los trabajos de investigación originales contendrán resúmenes estructurados, los cuales permiten al lector comprender rápidamente, y de forma ordenada el contenido fundamental, metodológico e informativo del artículo. Su extensión no debe ser superior a 200 palabras y estará estructurado en los siguientes apartados: introducción (fundamento y objetivo), material y metodología, resultados y conclusiones. Introducción.

Debe incluir los fundamentos y el propósito del estudio, utilizando las citas bibliográficas estrictamente necesarias.



No se debe realizar una revisión bibliográfica exhaustiva, ni incluir datos o conclusiones del trabajo que se publica.

#### Material y metodología

Será presentado con la precisión que sea conveniente para que el lector comprenda y confirme el desarrollo de la investigación. Métodos previamente publicados como índices o técnicas deben describirse solo brevemente y aportar las correspondientes citas, excepto que se hayan realizado modificaciones en los mismos. Los métodos estadísticos empleados deben ser adecuadamente descritos, y los datos presentados de la forma menos elaborada posible, de manera que el lector con conocimientos pueda verificar los resultados y realizar un análisis crítico. En la medida de lo posible las variables elegidas deberán ser cuantitativas, las pruebas de significación deberán presentar el grado de significación y si está indicado la intensidad de la relación observada y las estimaciones de porcentajes irán acompañadas de su correspondiente intervalo de confianza. Se especificarán los criterios de selección de individuos, técnica de muestreo y tamaño muestral, empleo de aleatorización y técnicas de enmascaramiento. En los ensayos clínicos y estudios longitudinales, los individuos que abandonan los estudios deberán ser registrados y comunicados, indicando las causas de las pérdidas. Se especificarán los programas informáticos empleados y se definirán los términos estadísticos, abreviaturas y símbolos utilizados.

En los artículos sobre ensayos clínicos con seres humanos y estudios experimentales con animales, deberá confirmarse que el protocolo ha sido aprobado por el Comité de Ensayos Clínicos y Experimentación Animal del centro en que se llevó a cabo el estudio, así como que el estudio ha seguido los principios de la Declaración de Helsinki de 1975, revisada en 1983.

Los artículos de revisión deben incluir la descripción de los métodos utilizados para localizar, seleccionar y resumir los datos.

#### Resultados

Aparecerán en una secuencia lógica en el texto, tablas o figuras, no debiendo repetirse en ellas los mismos datos. Se procurará resaltar las observaciones importantes.

#### Discusión

Resumirá los hallazgos relacionando las propias observaciones con otros estudios de interés y señalando las aportaciones y limitaciones de unos y otros. De ella se extraerán las oportunas conclusiones, evitando escrupulosamente afirmaciones gratuitas y conclusiones no apoyadas completamente por los datos del trabajo.

#### Agradecimientos

Únicamente se agradecerá, con un estilo sencillo, su colaboración a personas que hayan hecho contribuciones sustanciales al estudio, debiendo disponer el autor de su consentimiento por escrito.

#### Bibliografía

Las citas bibliográficas deben ser las mínimas necesarias.

Como norma, no deben superar el número de 30, excepto en los trabajos de revisión, en los cuales el número será libre, recomendando, no obstante, a los autores, que limiten el mismo por criterios de pertinencia y actualidad. Las citas serán numeradas correlativamente en el texto, tablas y leyendas de las figuras, según el orden de aparición, siendo identificadas por números arábigos en superíndice.

Se recomienda seguir el estilo de los ejemplos siguientes, que está basado en el Método Vancouver, «Samples of Formatted References for Authors of Journal Articles», que se puede consultar en la siguiente web: [https://www.nlm.nih.gov/bsd/uniform\\_requirements.html](https://www.nlm.nih.gov/bsd/uniform_requirements.html)

Se emplearán los nombres abreviados de las revistas de acuerdo al «Abridged Index Medicus Journal Titles», basado en el «Index Medicus». Puede consultarlo aquí (<https://www.nlm.nih.gov/bsd/aim.html>)

Es recomendable evitar el uso de resúmenes como referencias, y no se aceptará el uso de «observaciones no publicadas» y «comunicaciones personales». Se mencionarán todos los autores si son menos de seis, o los tres primeros y et al, cuando son siete o más.

#### Tablas

Deben presentarse en hojas independientes numeradas según su orden de aparición en el texto con números arábigos. Se emplearán para clarificar puntos importantes, no aceptándose la repetición de datos bajo la forma de tablas y figuras. Los títulos o pies que las acompañen deberán explicar el contenido de las mismas.

#### Figuras

Serán consideradas figuras todo tipo de fotografías, gráficas o dibujos, deberán clarificar de forma importante el texto y su número estará reducido al mínimo necesario.

Se les asignará un número arábigo, según el orden de aparición en el texto, siendo identificadas por el término «Figura», seguido del correspondiente guarismo.

Los pies o leyendas de cada una deben ir indicados y numerados.

Las imágenes deben enviarse, preferentemente en formato JPG o TIFF, con una resolución de 300 píxeles por pulgada, nunca pegadas en el documento de texto.

#### AUTORIZACIONES EXPRESAS DE LOS AUTORES A RACIB

Los autores que envíen sus artículos a RACIB para su publicación, autorizan expresamente a que la revista reproduzca el artículo en la página web de la que RACIB es titular.



**KLOCKNER**  
MEDICAL Group



**Klockner**  
MEDICAL Group

**VEGA<sup>®</sup>+**

**Freedom  
is not  
fixed**



KLOCKNER · [klockner@klockner.es](mailto:klockner@klockner.es) · Tel. 931 851 900